Verdauungsapparat

- Dickdarm
- Dünndarm
- Magen
- Leber
- Pankreas
- Text Leber
- Text Dickdarm
- Text Dünndarm
- Text Magen

Dickdarm

- Appendix Lupenaufnahme PAS
- Appendix PAS 100fach
- Appendix Alzianblau 100fach
- Appendix Alzianblau 400fach
- Colon Alzianblau 100fach
- Zusammenfassung Appendix
- Colon Mensch 200fach HE
- Colon 400fach und 200fach

Verdauungsapparat

- Appendix
- Lupen-aufnahme

- Becherzellen in den Krypen PAS positiv

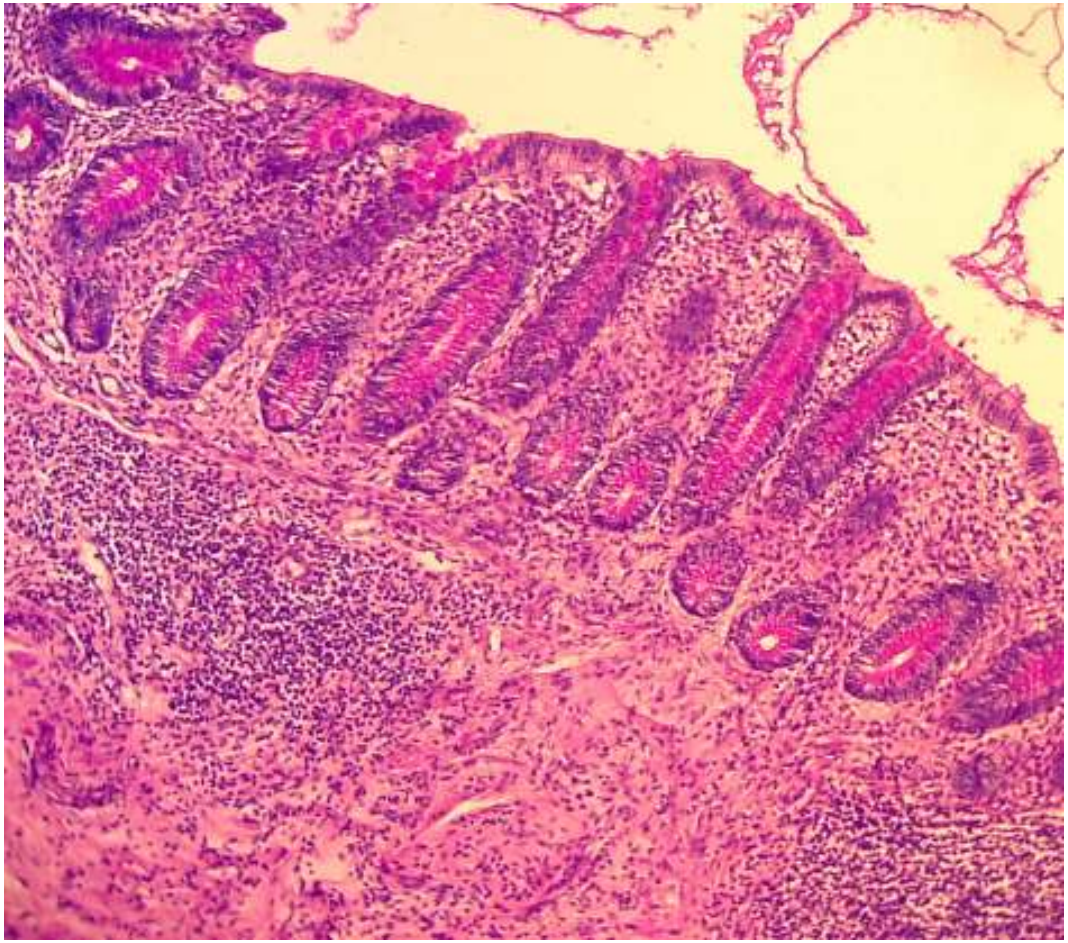

Colon Alzianblau 100fach

- Appendix Alzianblau 100fache Vergrößerung

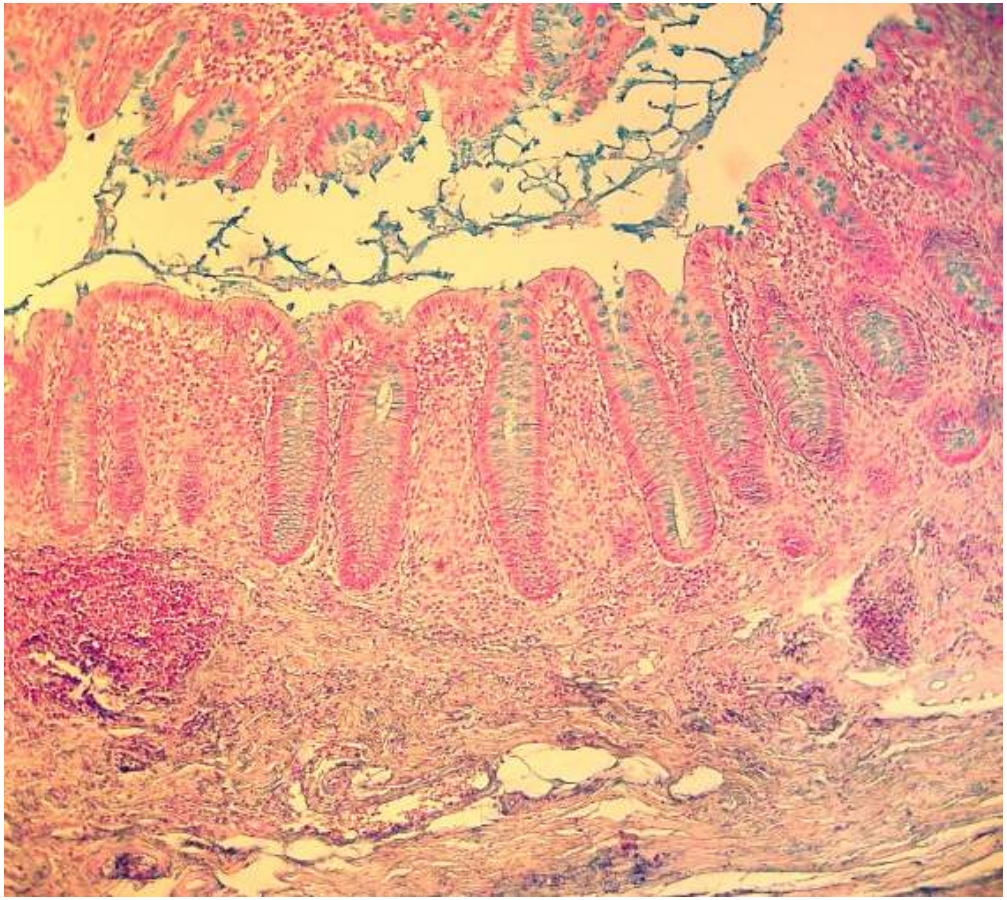

Colon Alzianblau 400fach

- Krypte der Appendix mit Becherzellen und Zellen mit Mikrovilli

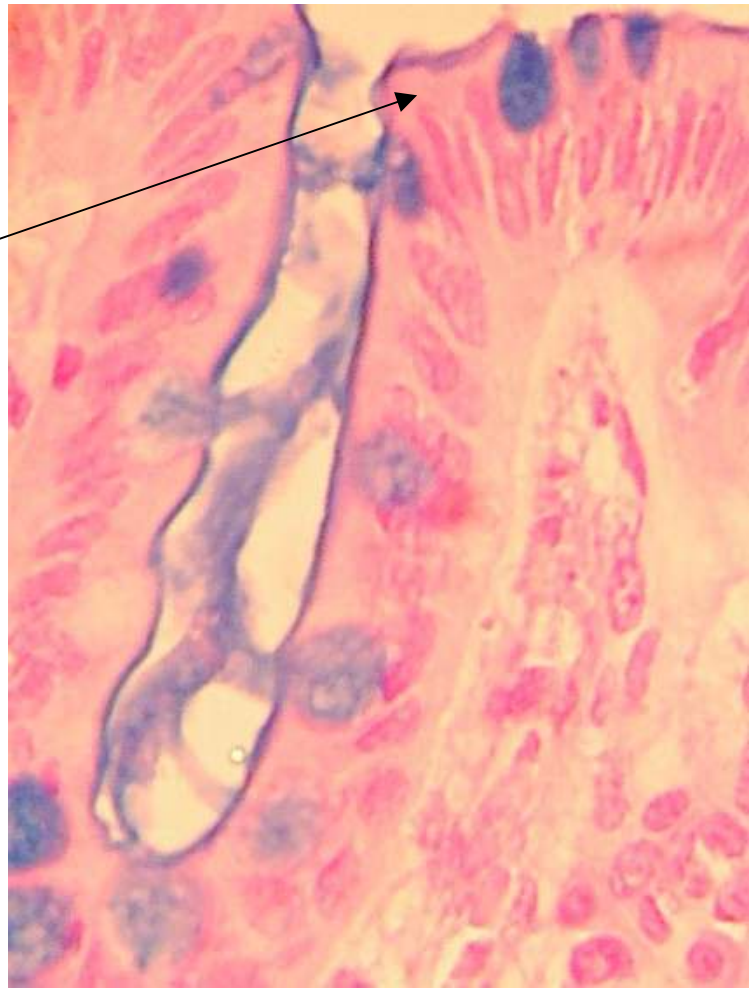

Colon 100fach Alzianblau

Mit blau angefärbten Becherzellen

ausgefüllte Krypten.

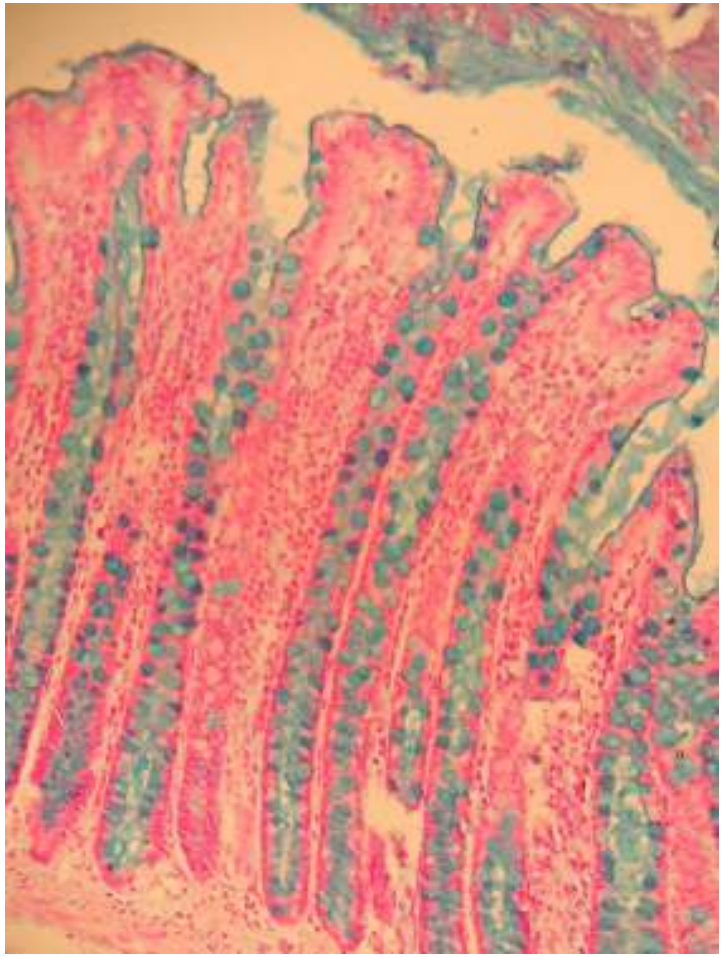

400fach Colon Mensch Alzianblau 200fach

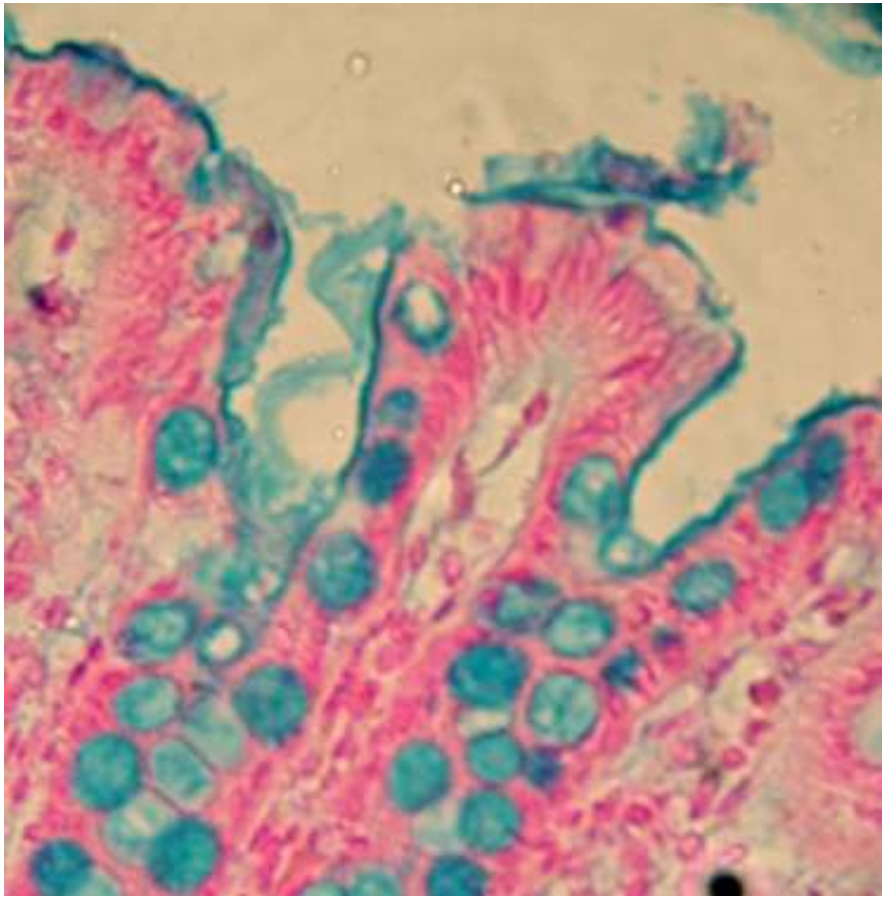

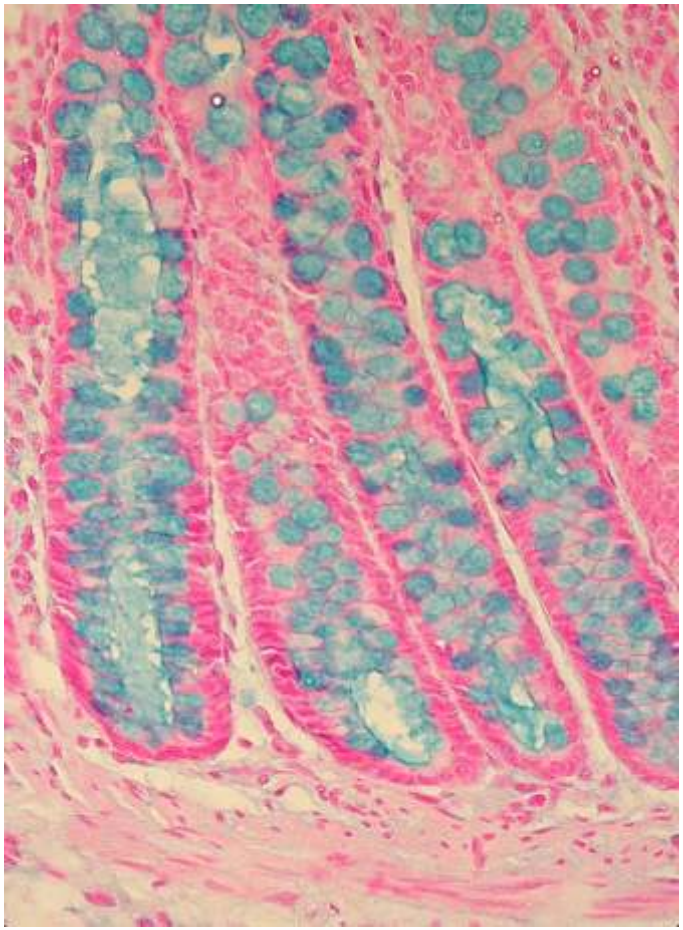

Zusammenfassung Appendix

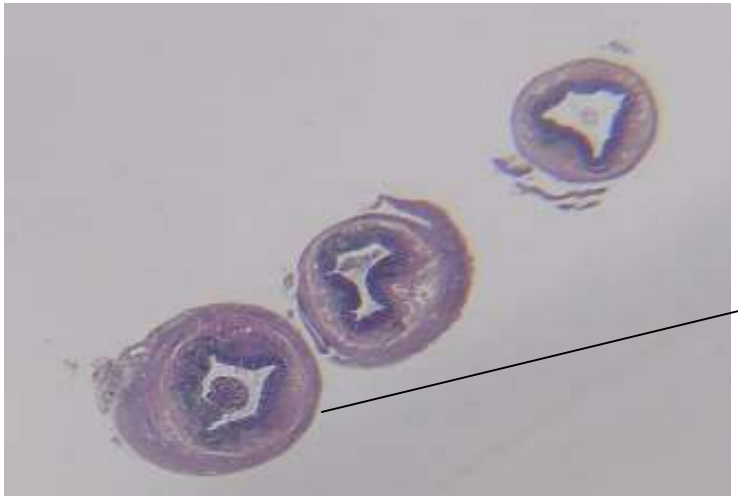

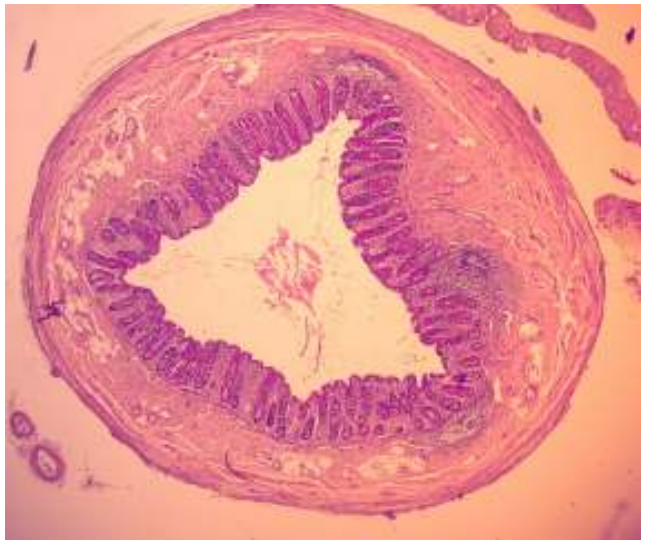

Colon Mensch 200fach HE

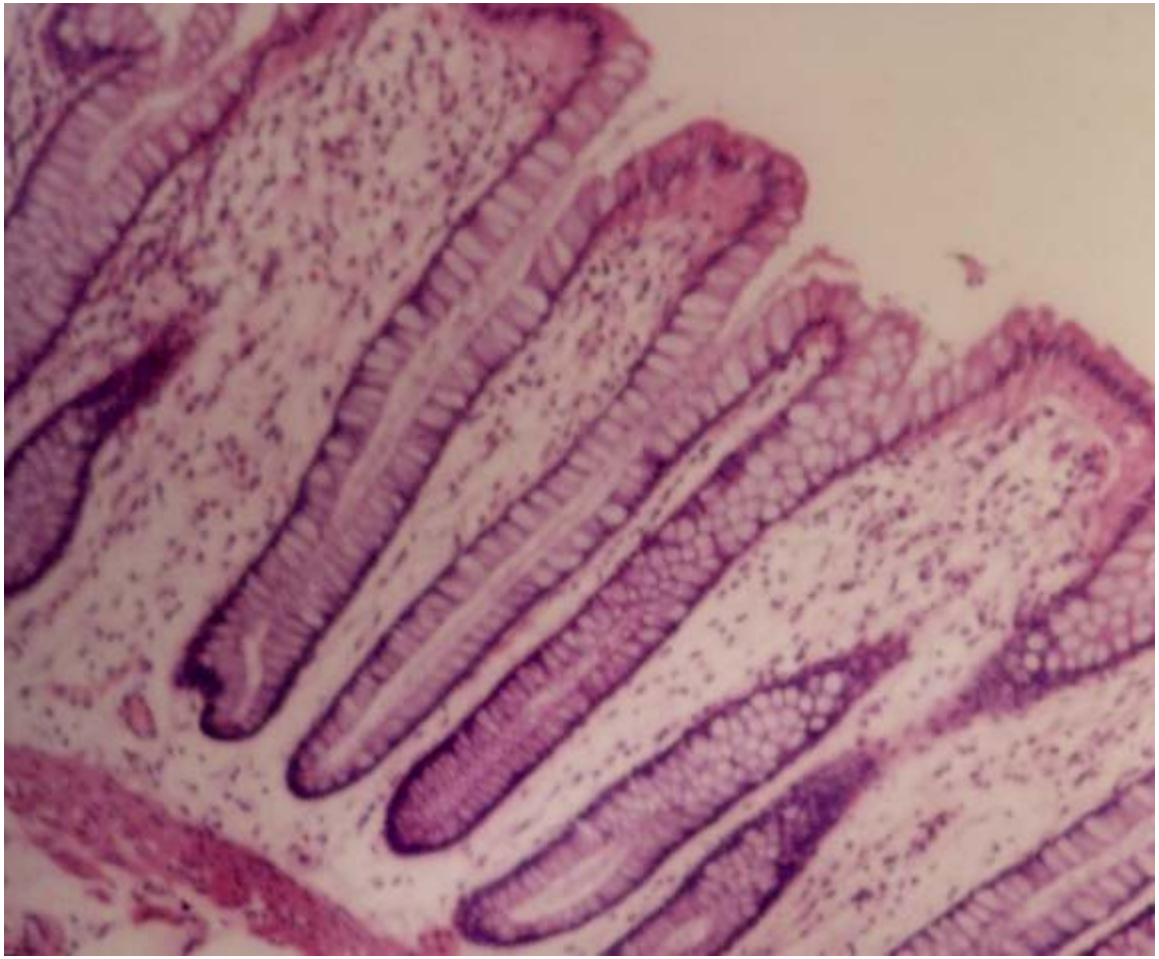

Dünndarm

- Jejumun 100fach HE
- Jejunum 200fach HE
- Jejunum 400fach WvG
- Jejunum 1200fach
- Jejunum 100fach PAS
- Duodenum 40fach
- Ileum 40fach

Jejunum Mensch

- Jejunum HE 100fach Kerkringfalte mit Zotten und Krypten

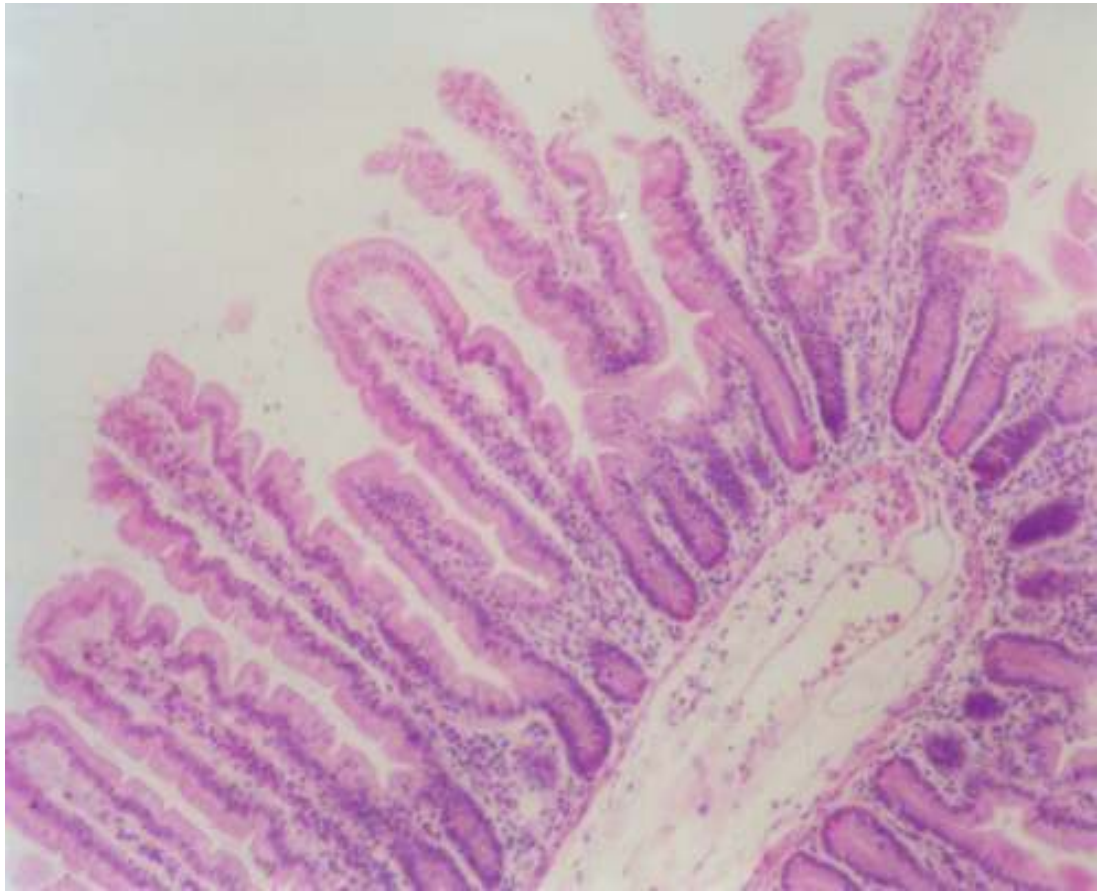

Jejunum 200fach

Abb. mit großer Zotte
und zwei kleinen Zotten.

Zwischen den Zotten sind
Krypten zu beobachten.

Das Epithel sitz einer
dünnen Tunica muscularis
mucosae auf.

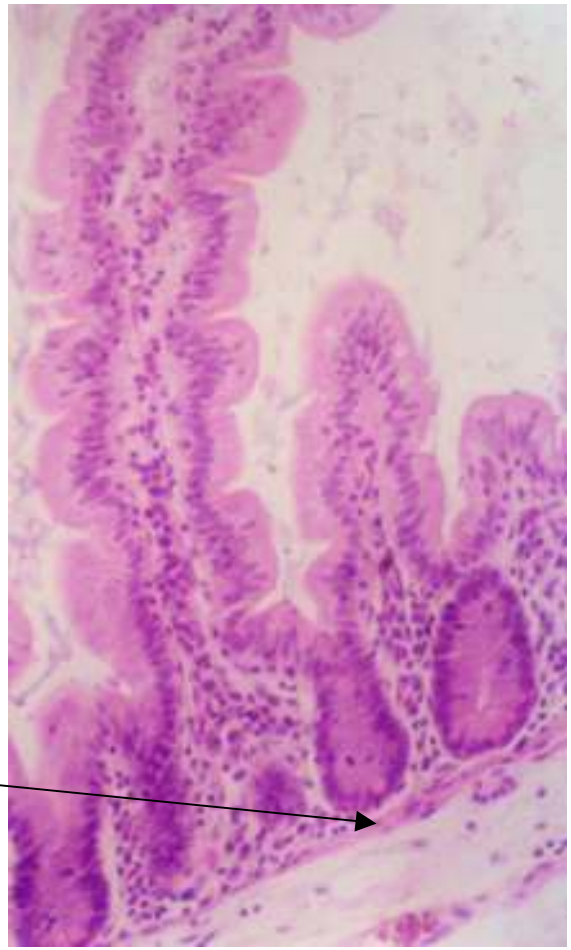

Jejunum 400fach

- Bei diesem Ausschnitt aus 2 Zotten sind die Saumzellen, Becherzellen und das Zotten-stroma gut zu unterscheiden.

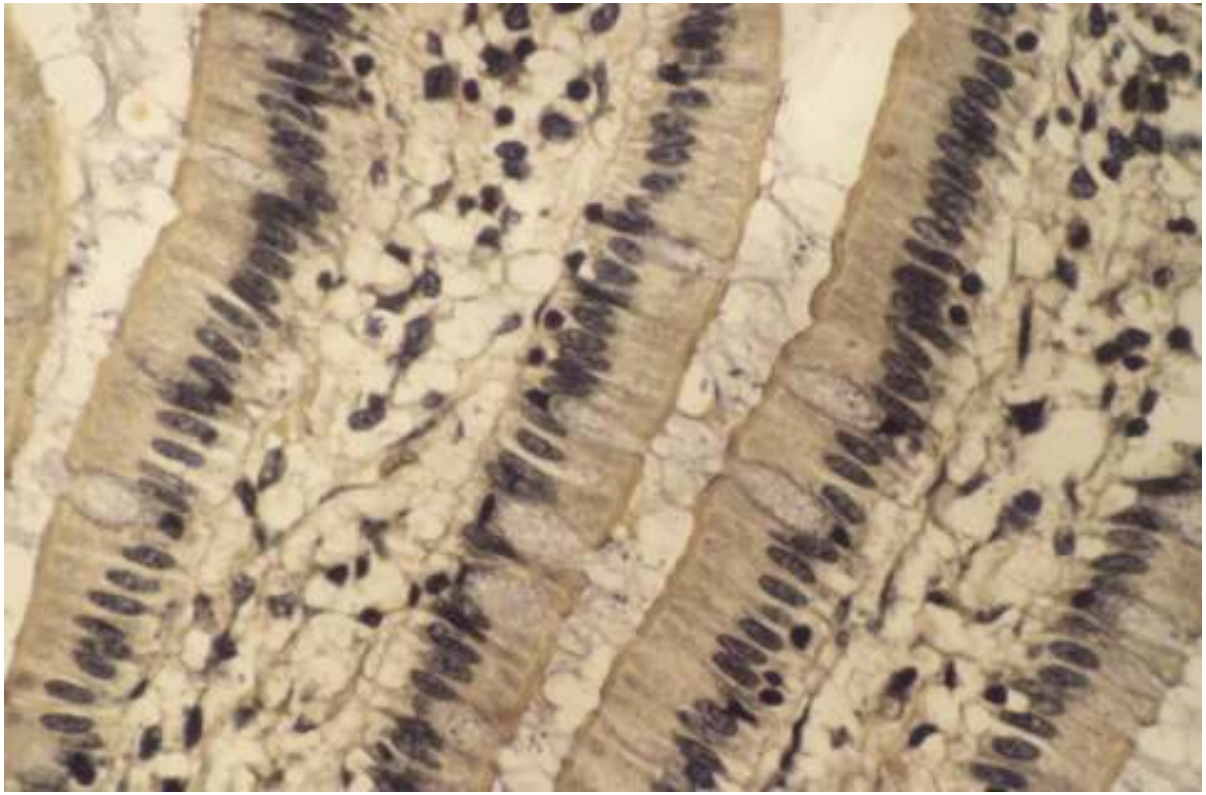

Jejunum 1200fach

- Die starke Auflösung erlaubt das Erkennen des aus Mikrovilli bestehenden Saumes der Mucosazellen. **Becherzellen**

Jejunum Mensch PAS 100fach

- Schleimhaltige Becherzellen intensiv PAS-positiv.

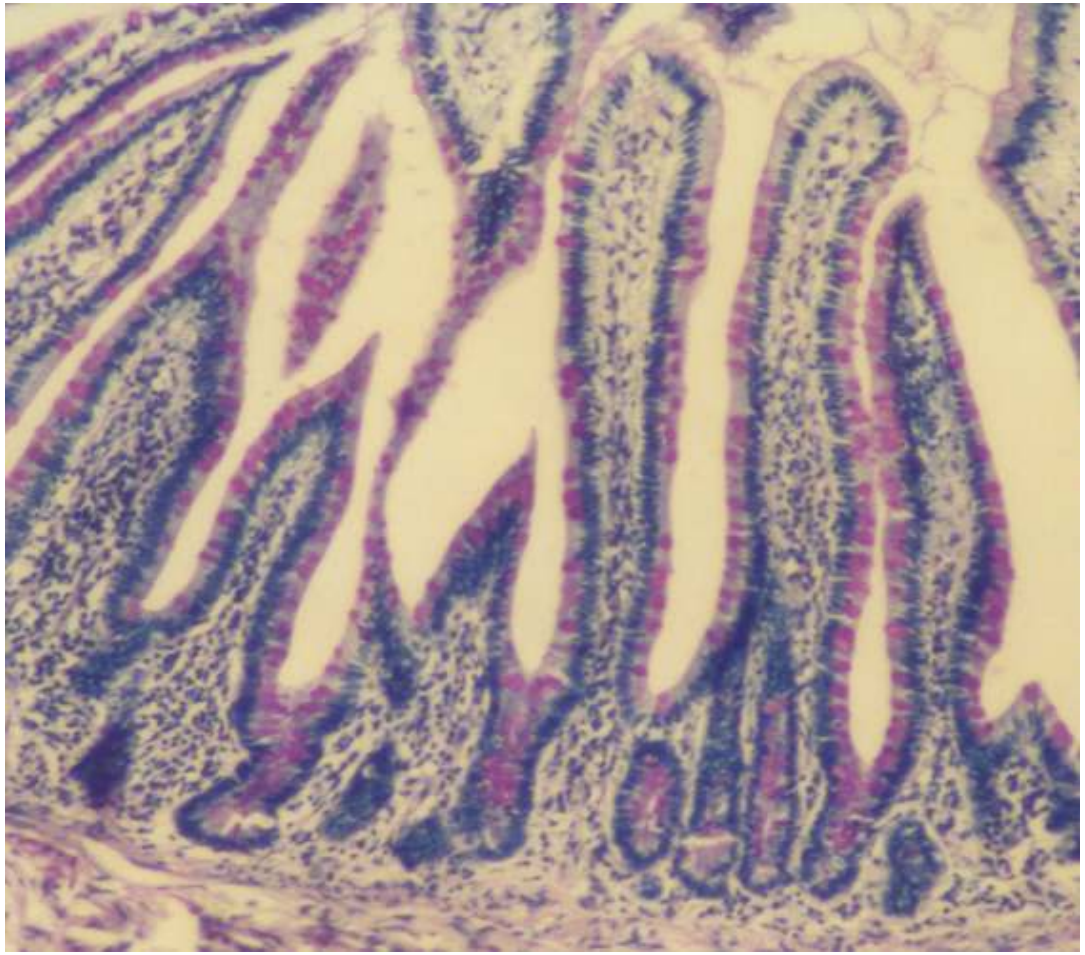

Duodenum Mensch 40fach HE

- In der Sub-mucosa sind die eingelagerten Drüsenpakete deutlich zu differenzieren.

Brunnerdrüsen

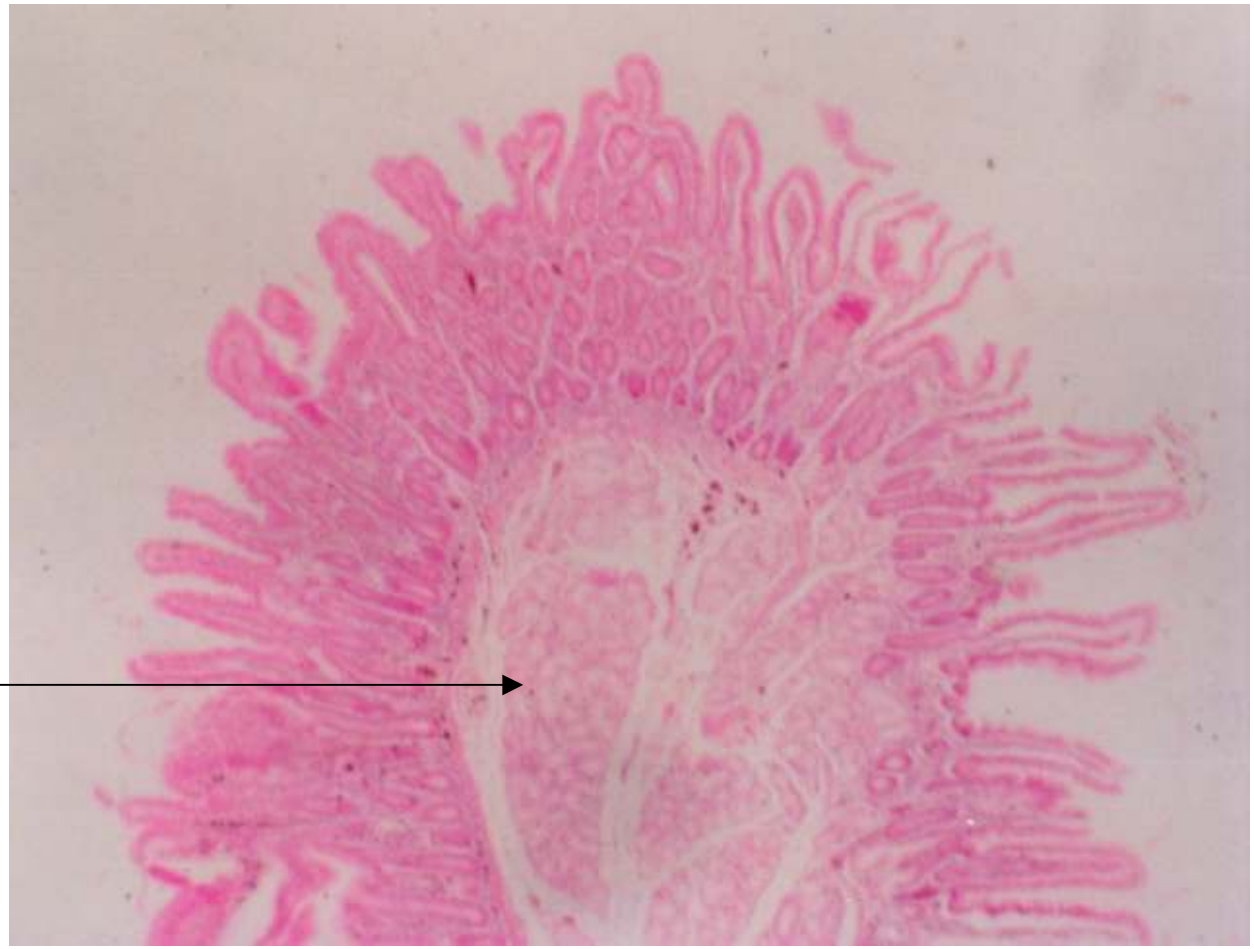

Ileum Mensch 40fach HE

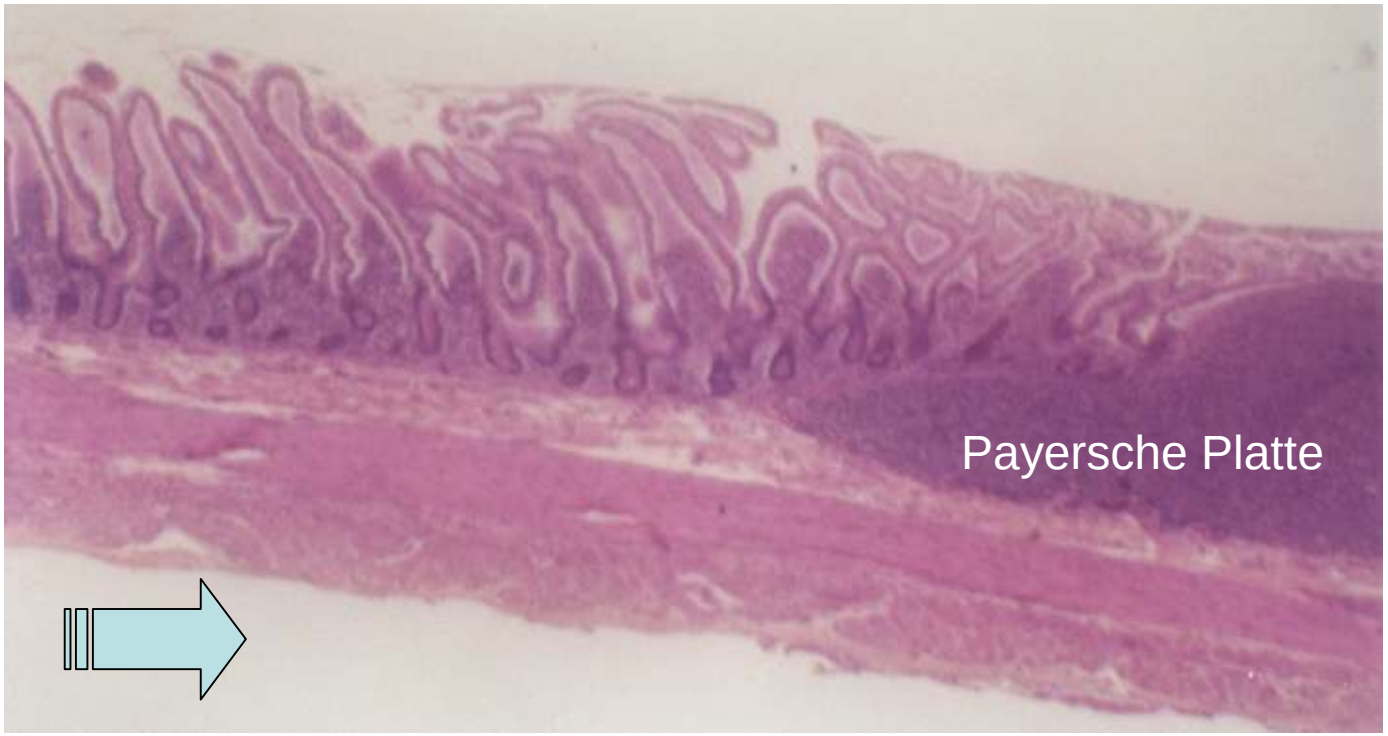

Das lymphatische Gewebe in der linken Bildhälfte ist Teil einer Payerschen Platte.

Leber

- Leberläppchen Schwein
- Periportalfeld Mensch
- Periportalfeld Ratte
- Fettleber Mensch
- Gallengänge Ratte und Mensch
- Leberbiopsie Mensch
- Lebersinus mit Gallengang
- Hepatozyt Mensch

Leber Schwein 40fach WVG

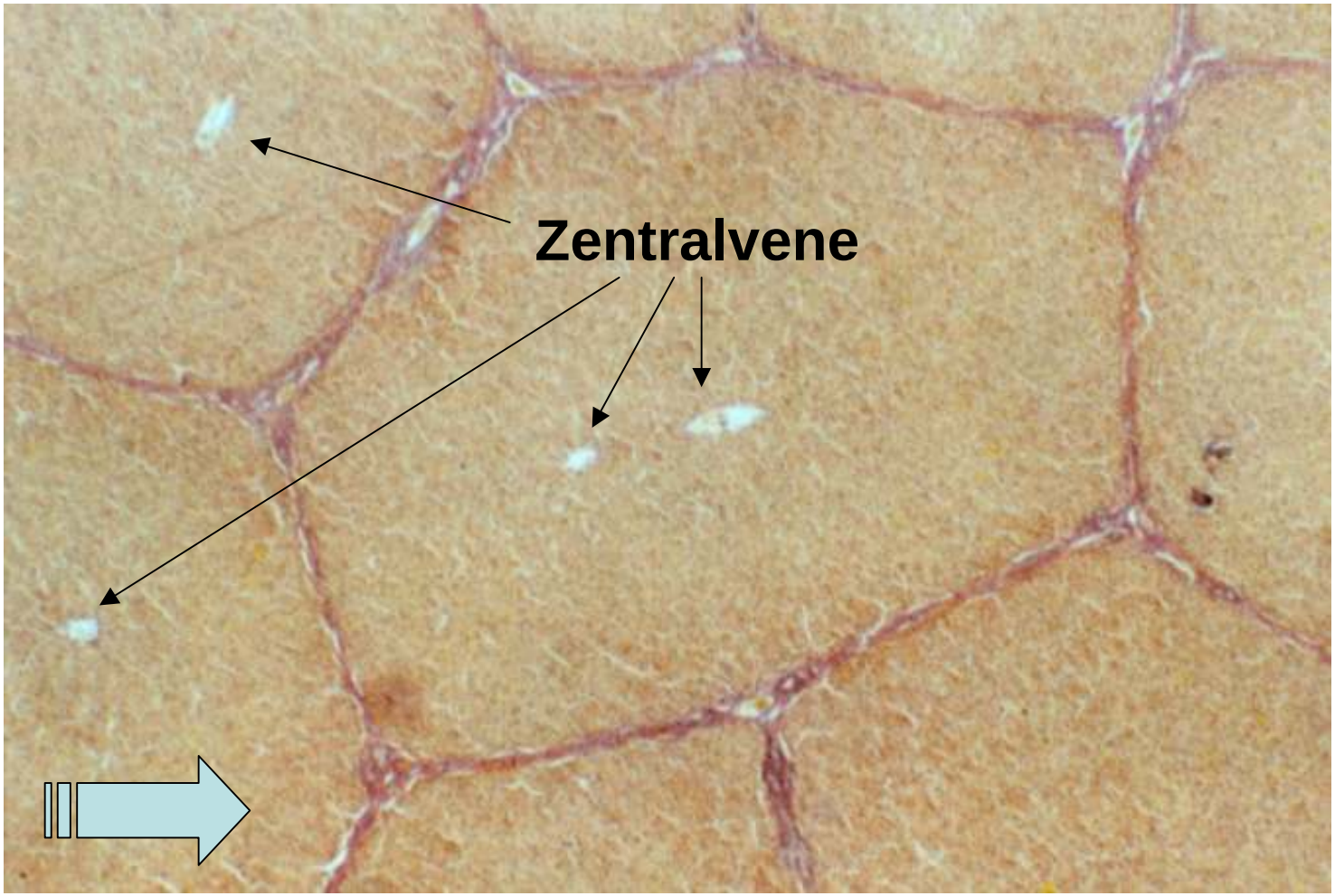

Periportalfeld Leber Mensch 100fach

Färbung nach Goldner

Ast der Vena portae

Ast der Arteria interlobularis

Gallengang

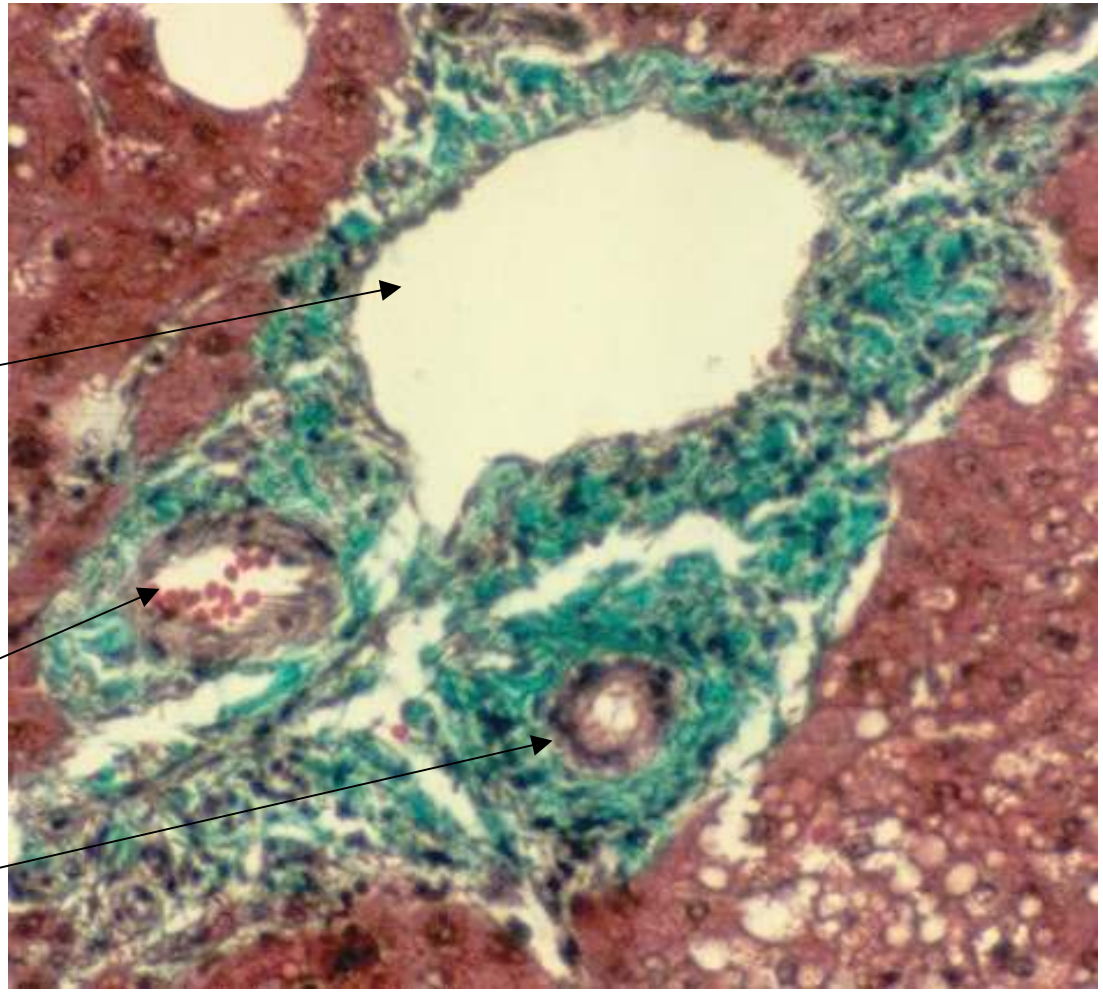

Periportalfeld Ratte 100fach HE

Periportalfeld mit 3 Gallengängen, 2 Arteriolen und 1 Venole.

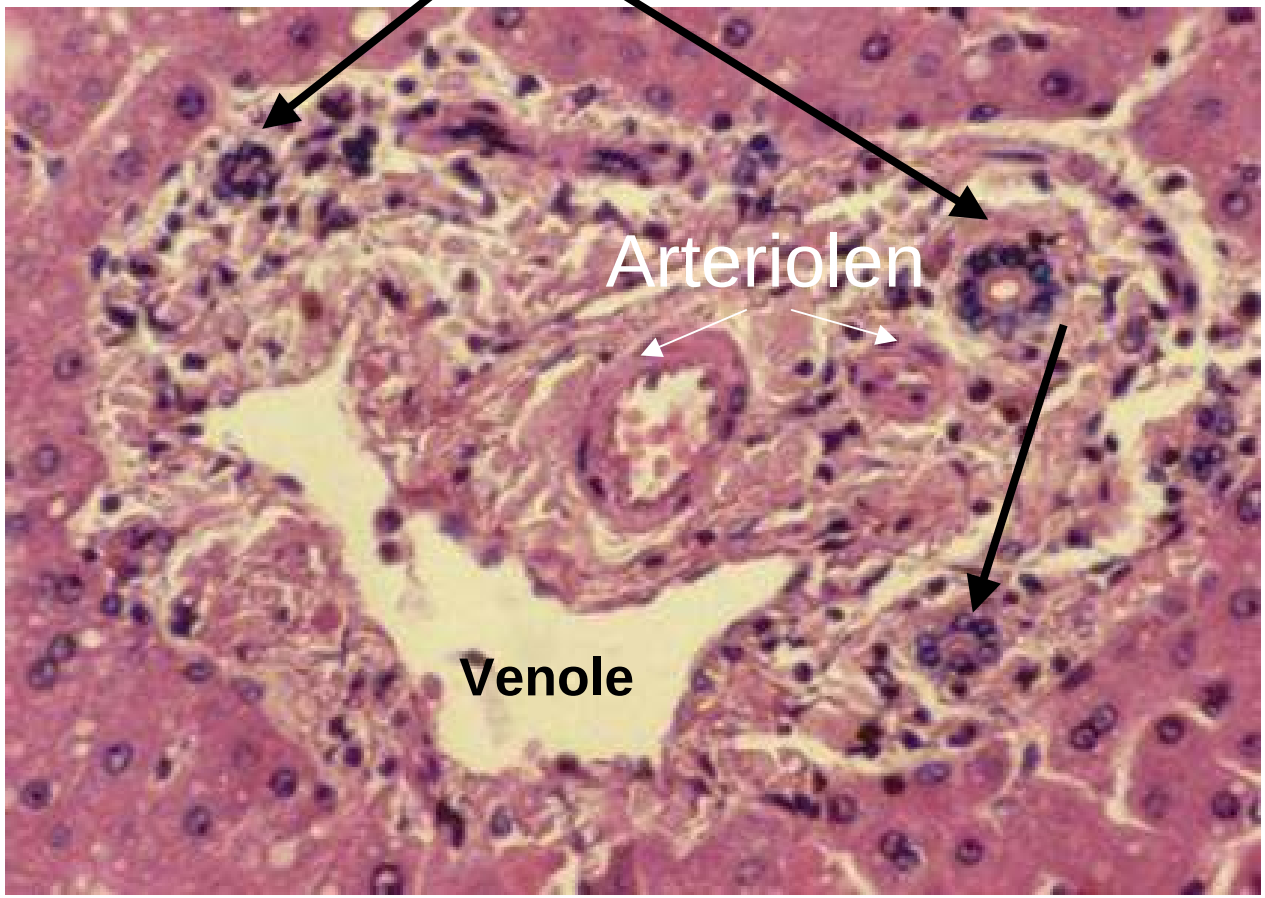

Fettleber Mensch Goldner 200fach

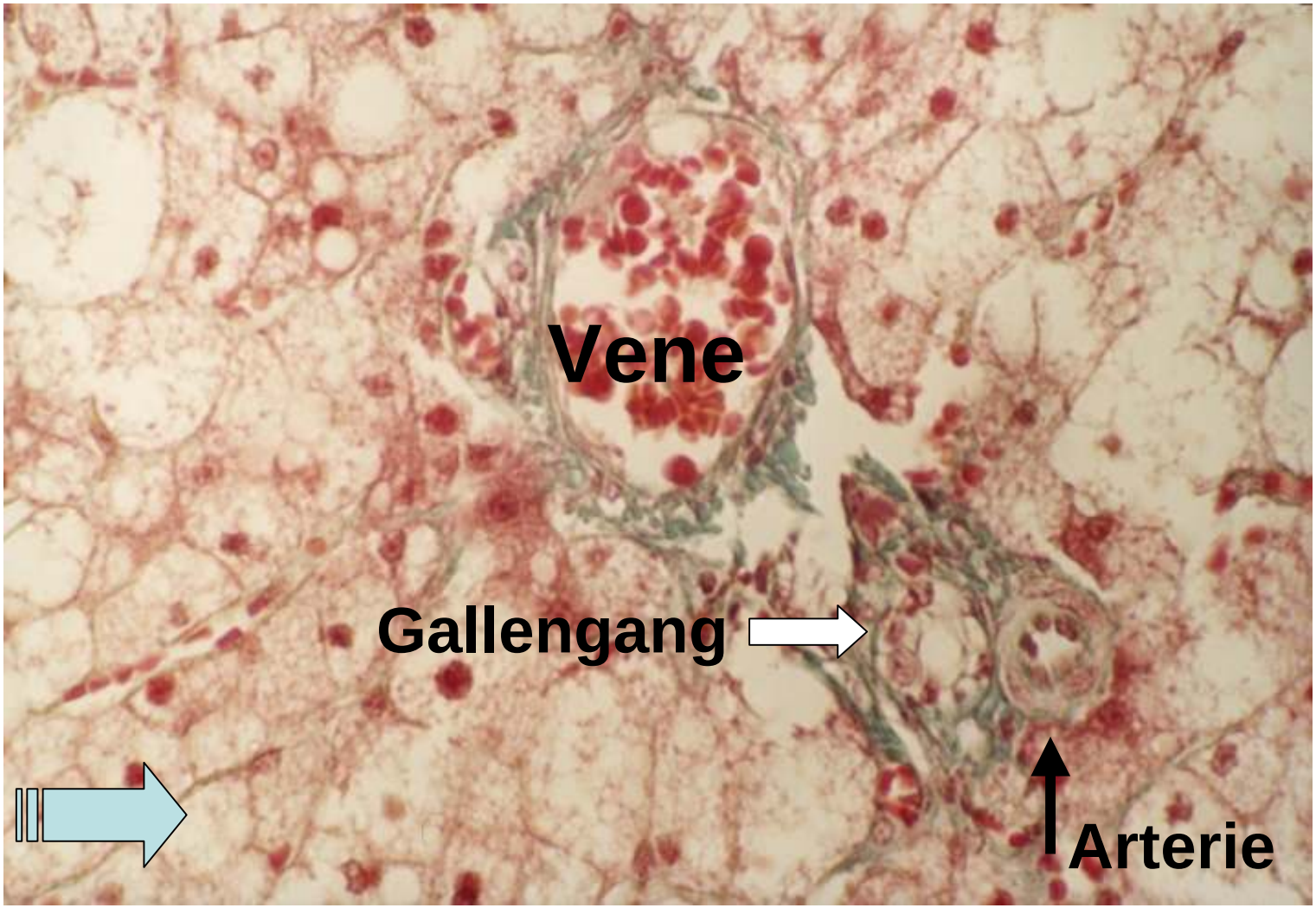

Gallengänge

Ratte 1000fach HE

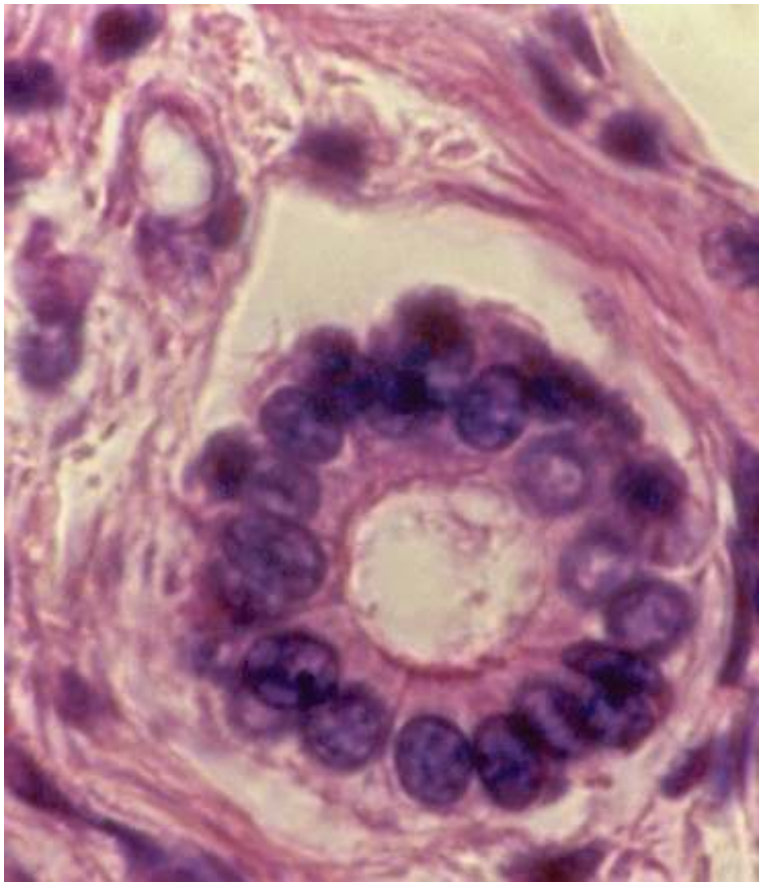

Mensch 100fach Goldner

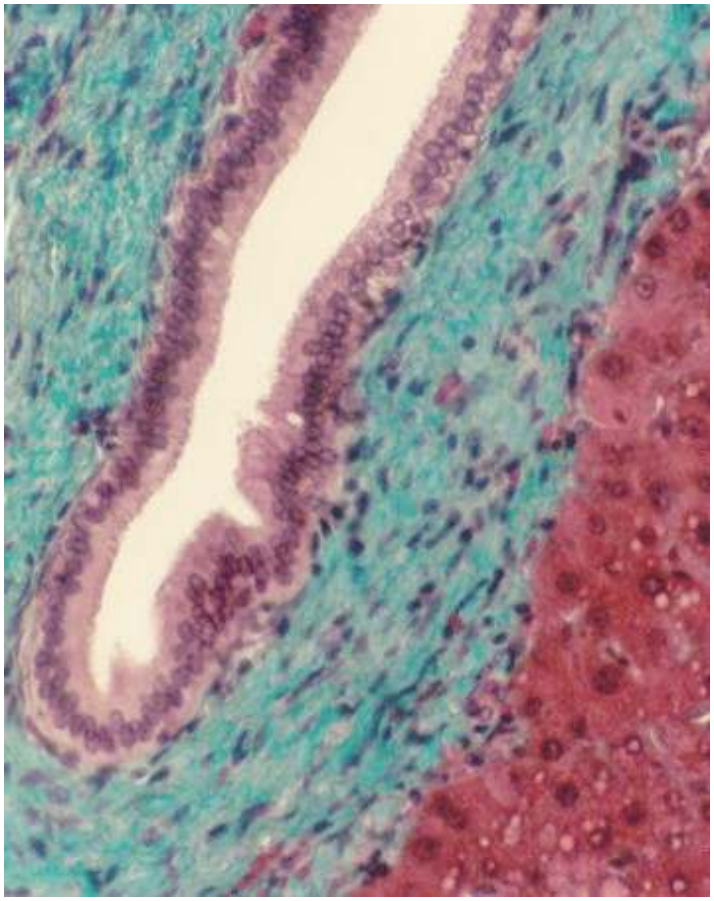

Leberbiopsie 40fach PAS

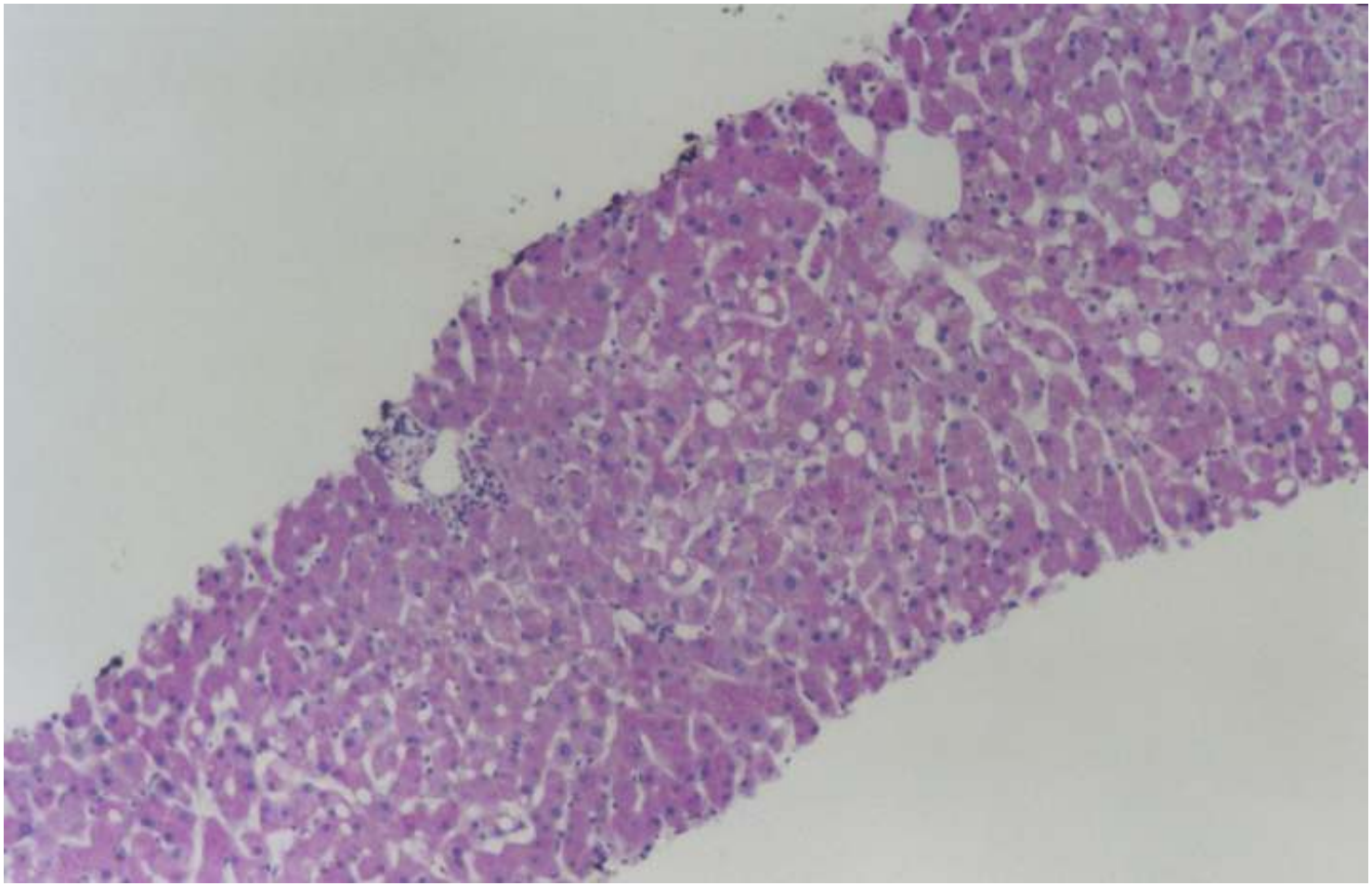

Leber Mensch 1000fach PAS

Kleiner Gallengang zwischen Leberbälkchen

Doppelkerniger Hepatozyt

Glycogen durch PAS- Reaktion violett

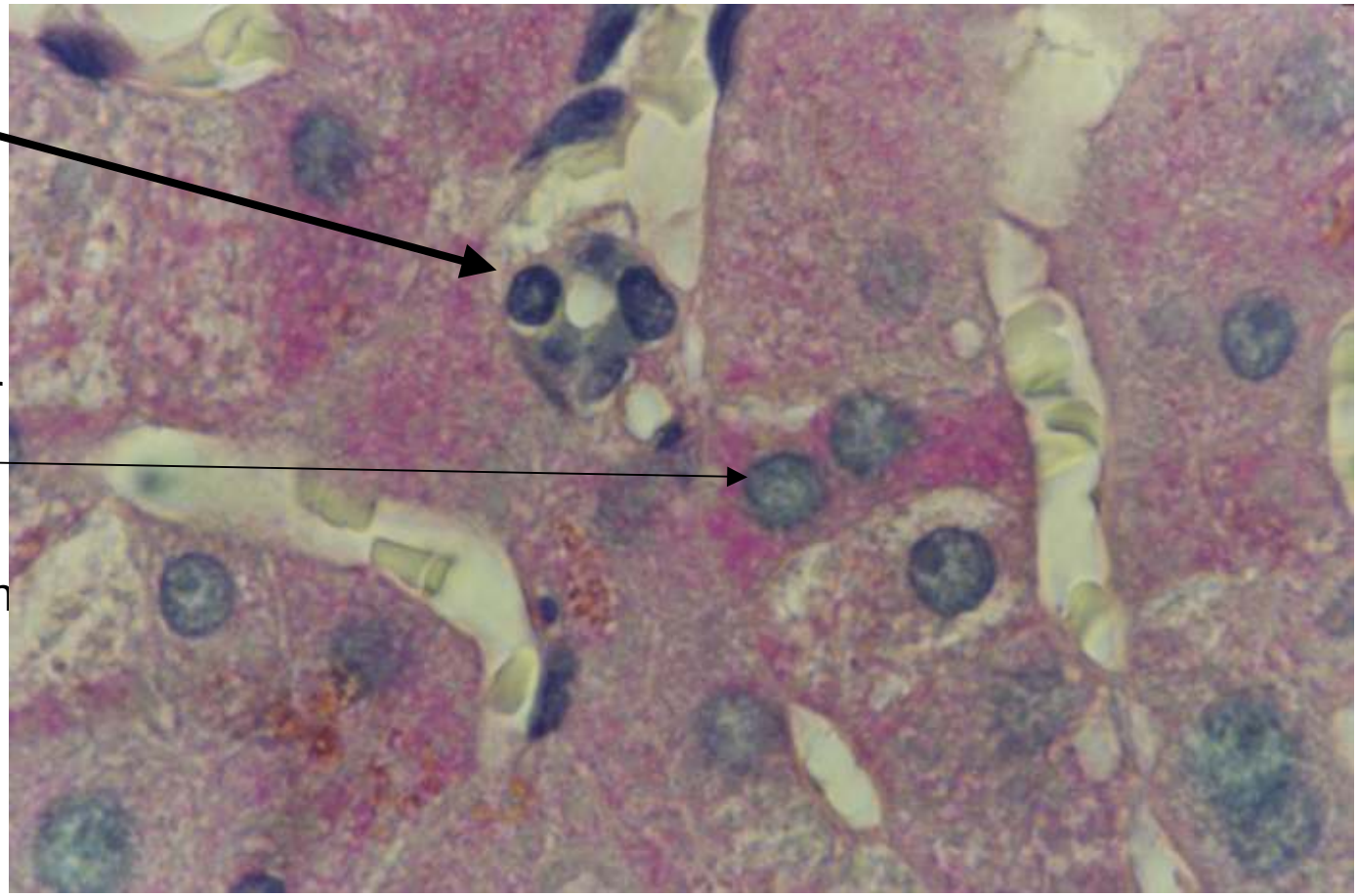

Hepatozyt Mensch 3000fach PAS

Leberzelle mit großen Kern-körperchen und Glycogenein-lagerung im Zytoplasma.

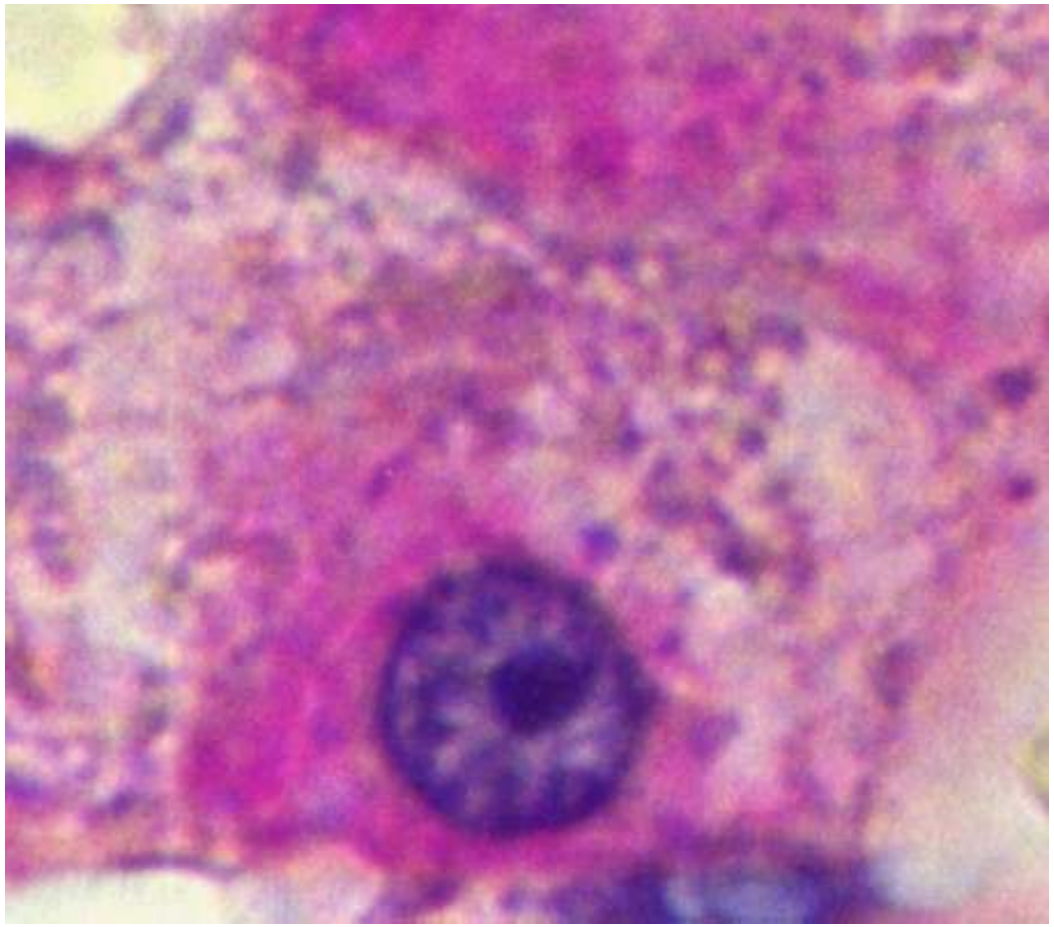

Magen

- Cardiaregion Mensch
- Cardiaregion Ratte
- Fundusregion Mensch
- Pylorusregion 40fach
- Pylorusregion 100fach
- Magenbiopsie Mensch

Cardiaregion Mensch 40fach HE

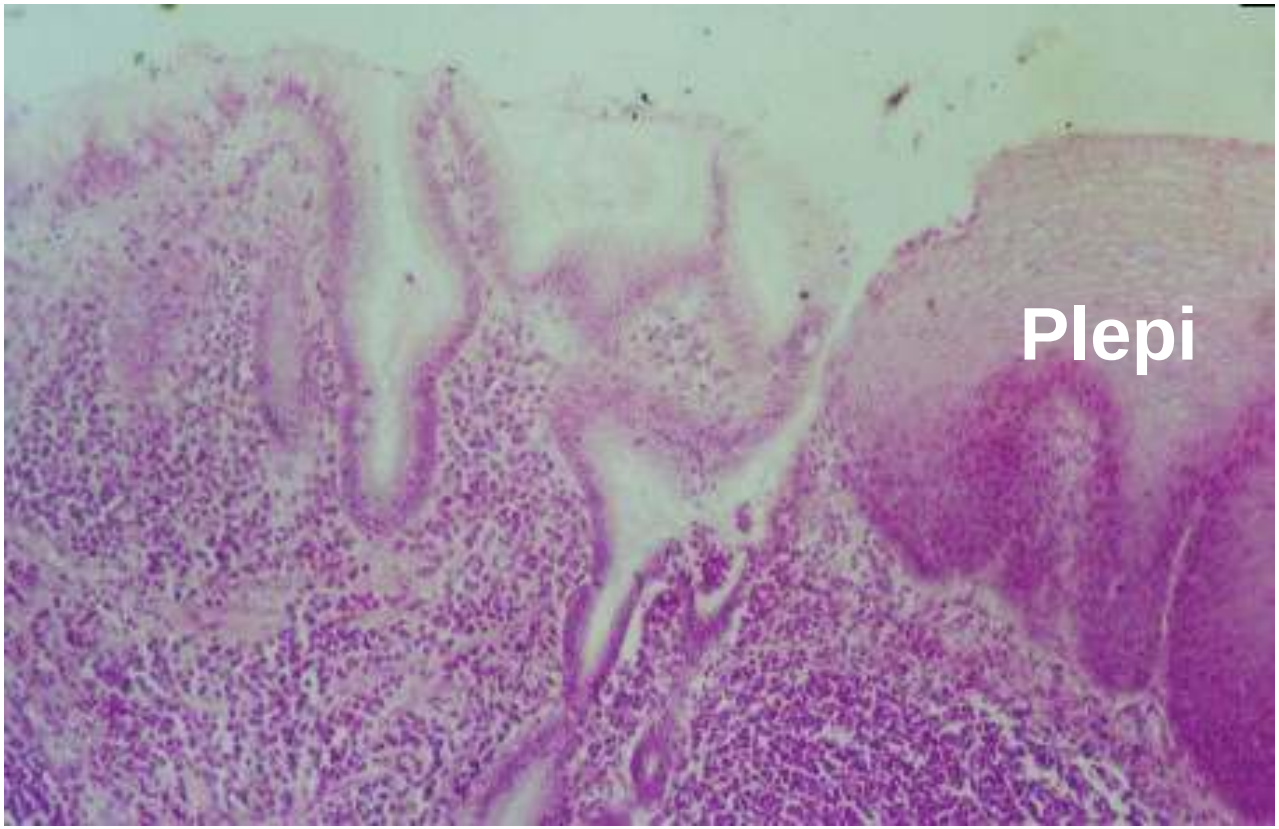

In der linken Bildhälfte sind Magengrübchen mit prismatischen Epithel zu sehen. Rechts dominiert das unverhornte mehrschichtige Plattenepithel (Plepi).

Cardiaregion Ratte 40fach PAS

Unmittelbar auf das unverhornte mehrschichtige Plattenepithel folgen beim Magen der Ratte die schlauchförmigen Drüsen der Fundusregion.

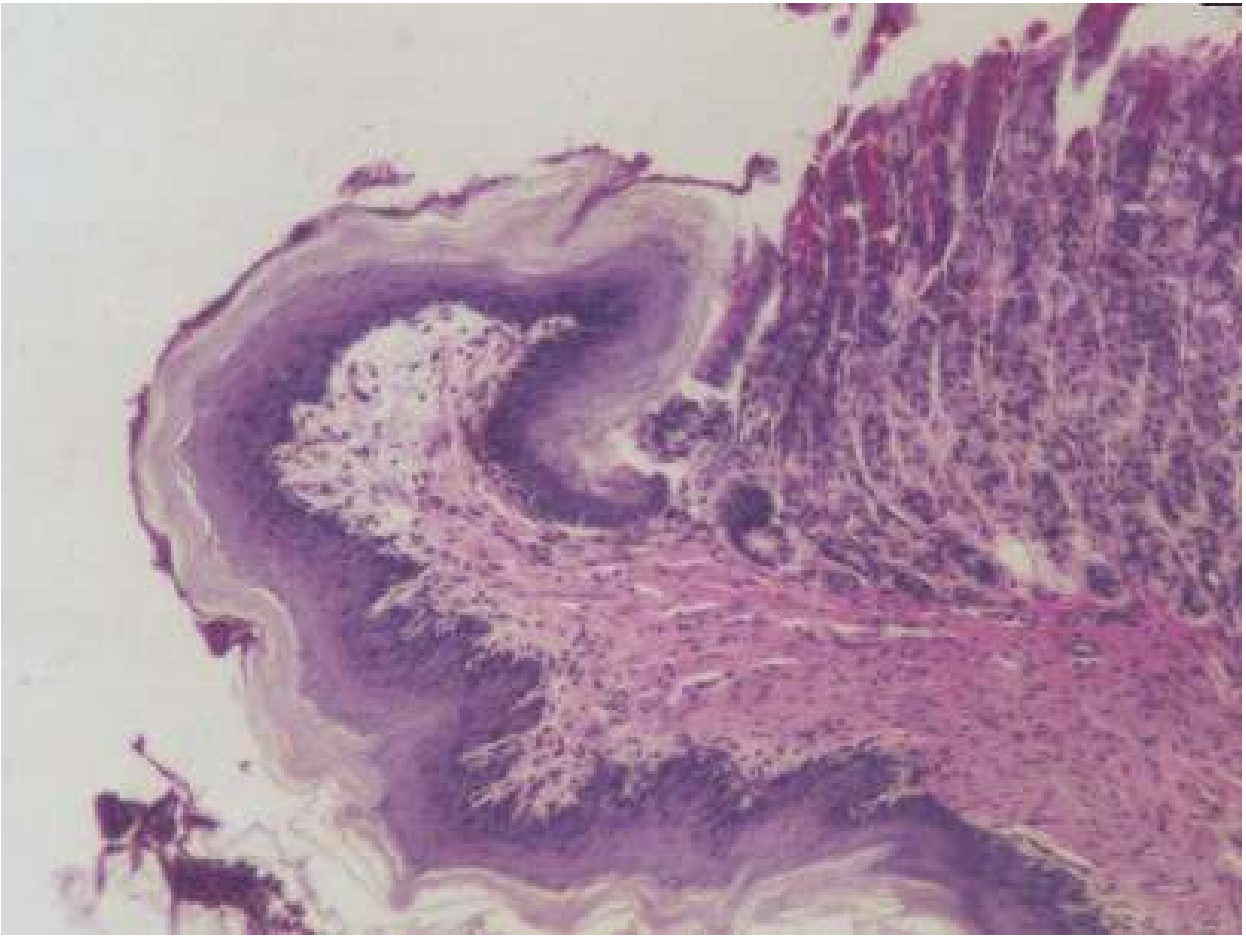

Fundusregion Mensch 40 und 200fach HE

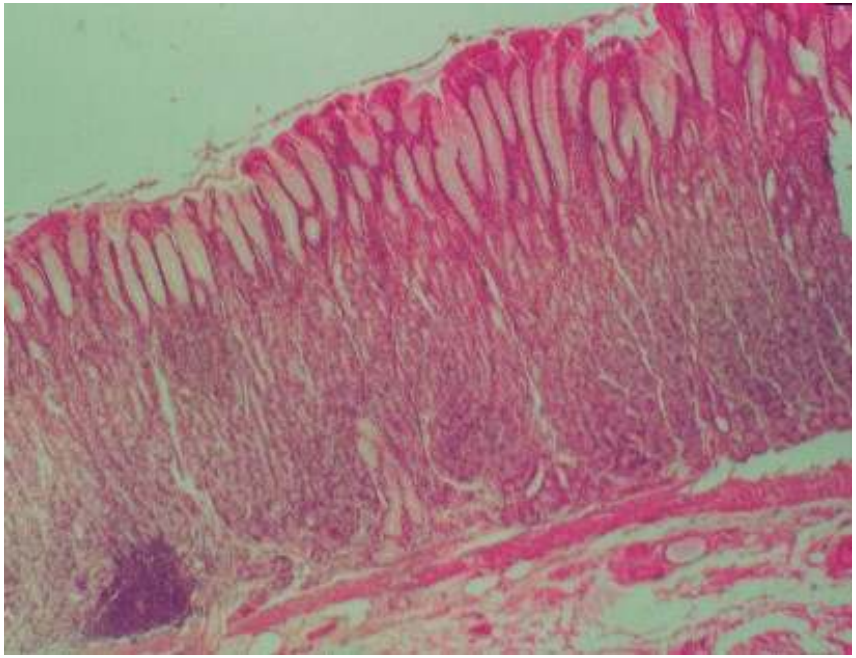

Die obere Abb. zeigt einen Ausschnitt
Aus der Mucosa mit ihren tubulären
Drüsen. In der linken Abb. ist der
Teil eines Drüsenschlauches zu sehen.
Die Belegzellen sind vom Eosin im
deutlich sichtbaren Rotton angefärbt.

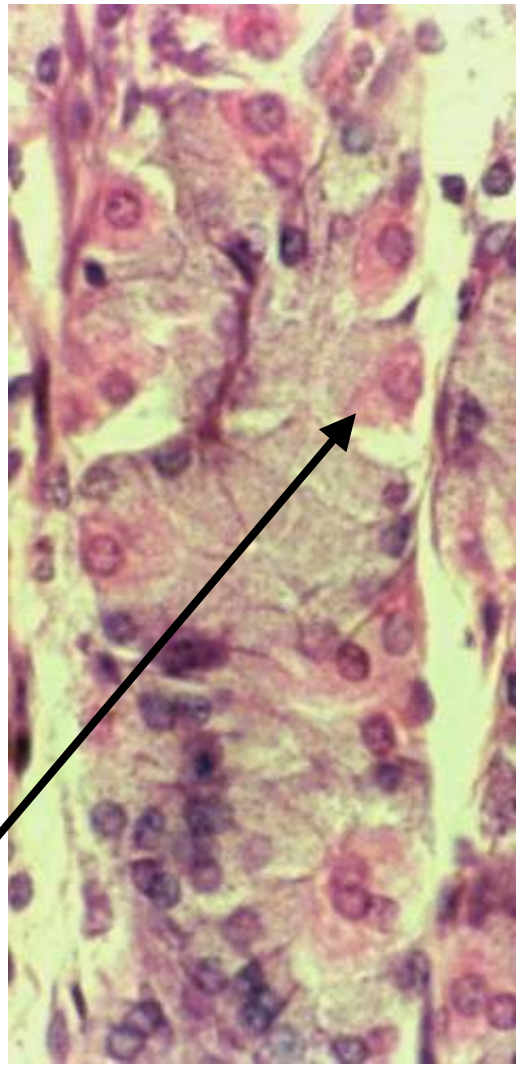

Pylorusregion Mensch 40fach HE

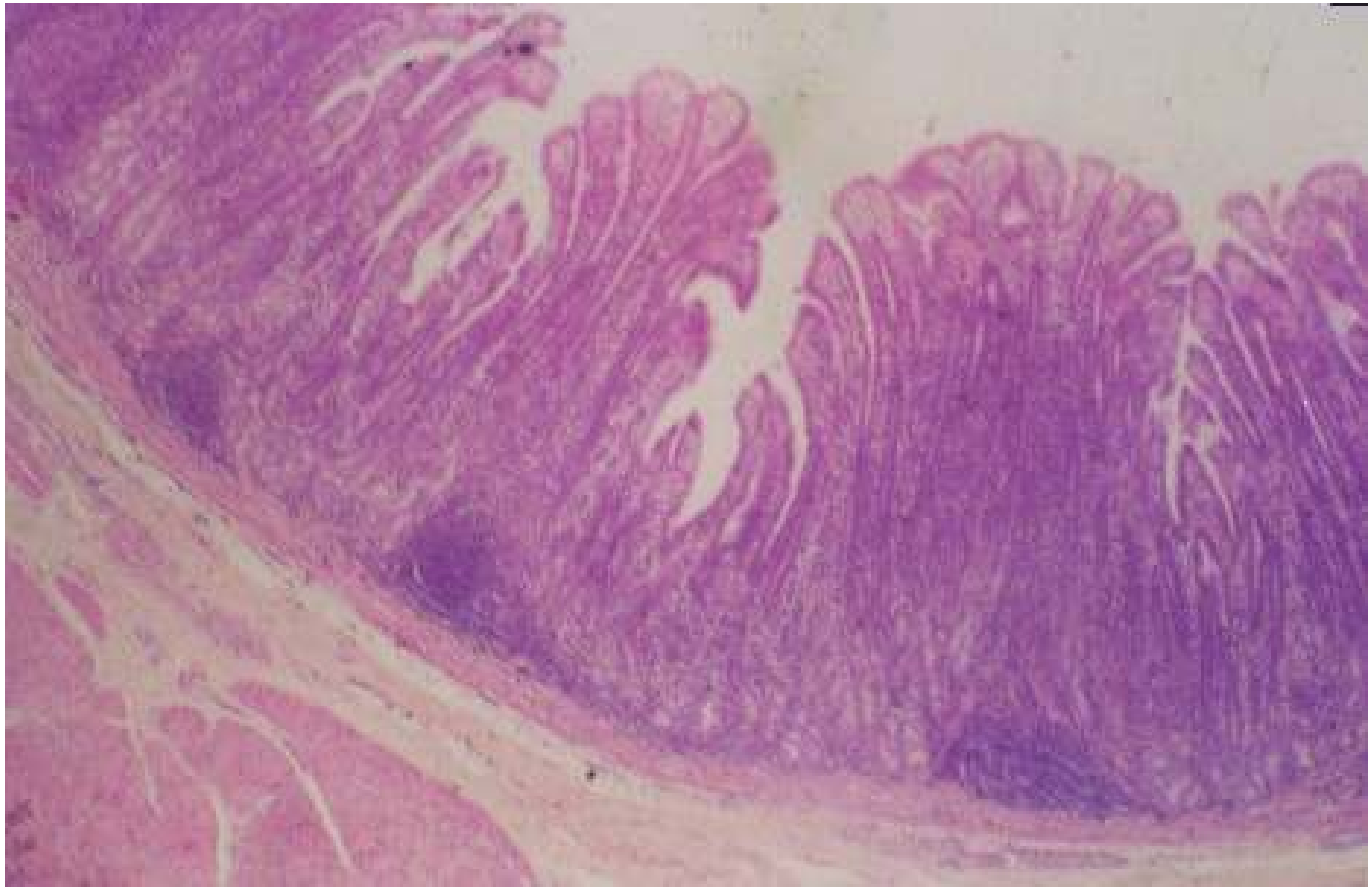

Pylorusregion Mensch 100fach HE

Diese Region des Magens ist an der Ausbildung der Magenfelder beteiligt, den Ariae gastricae.

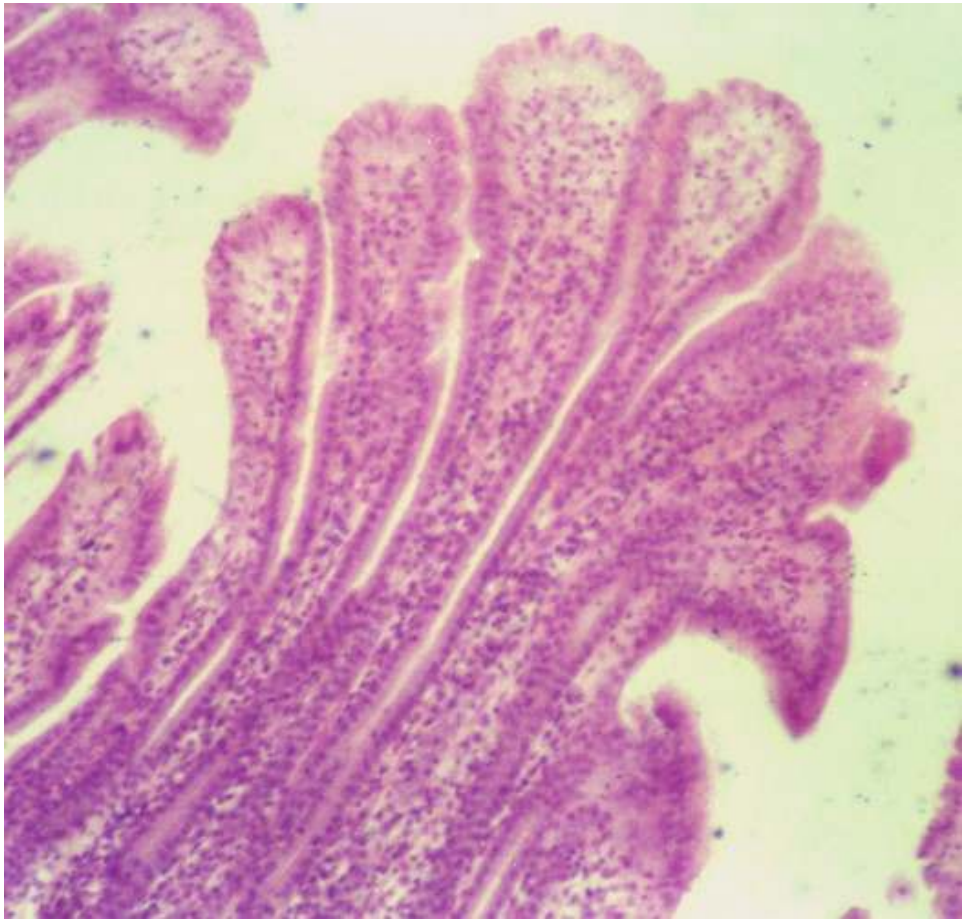

Magenbiopsie Mensch 400fach Methylenblau

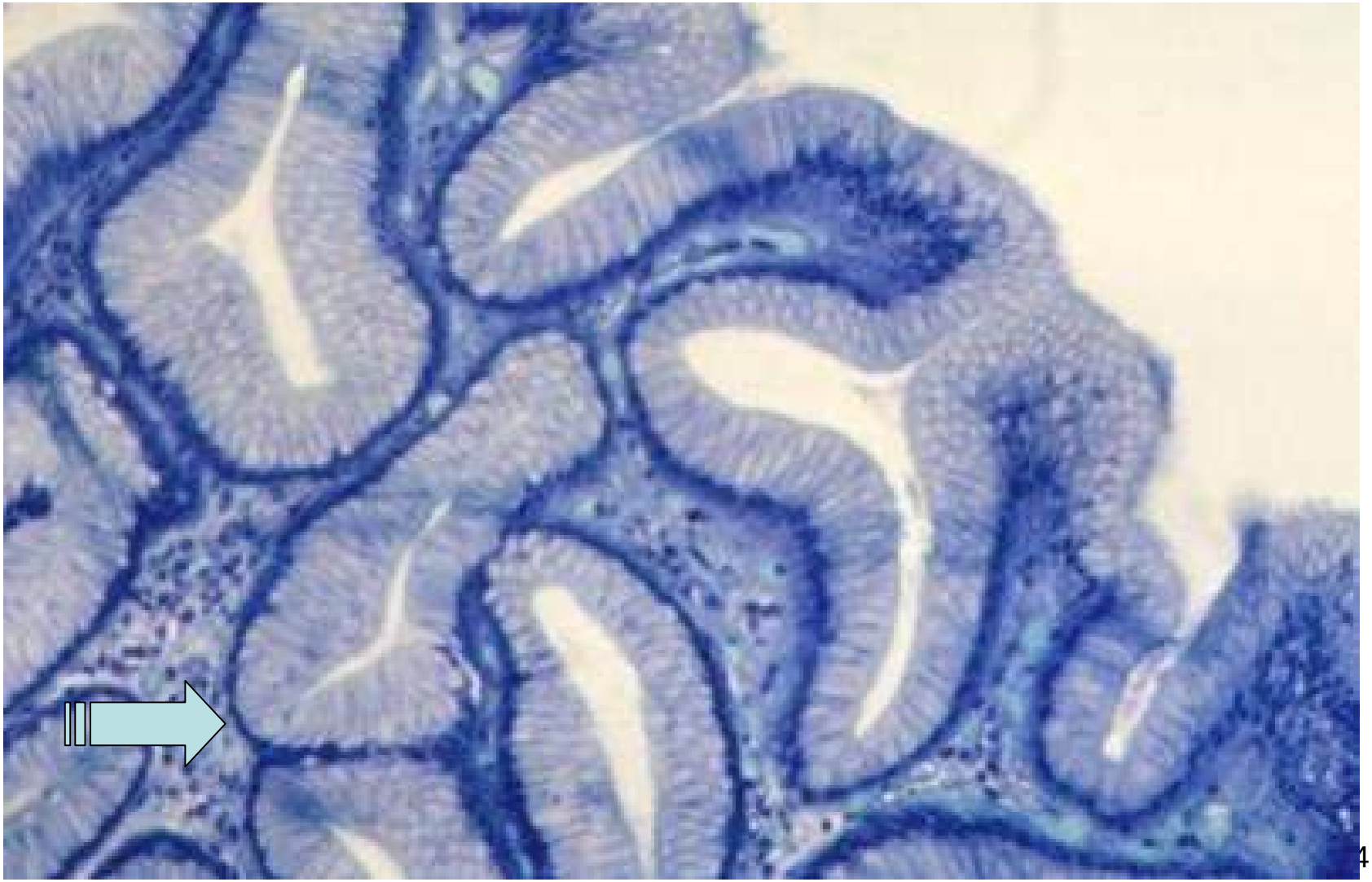

Pankreas

- Exokriner Pankreas
- Zentroazinäre Zellen
- Endokriner Pankreas
- Zusammenfassung
- Ausführungsgang

Exokriner Pankreas 200fach Mensch

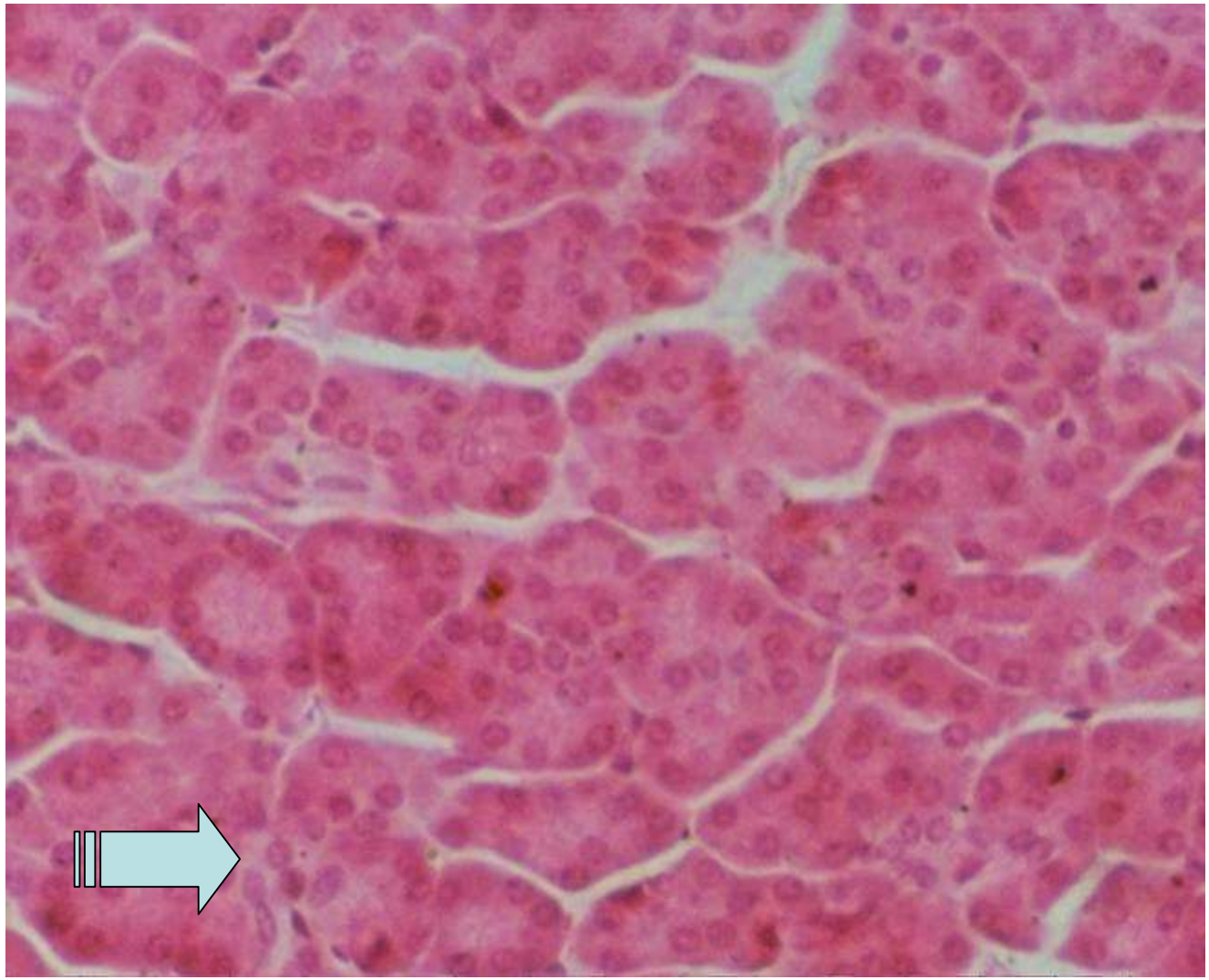

Zentroazinäre Zellen 1200fach Ratte HE

Drüsenendstück
Mit zentroazinären
Zellen.

Saure Proteine in
Kernnähe er-
schweren das
Erkennen der
Zellkerne.

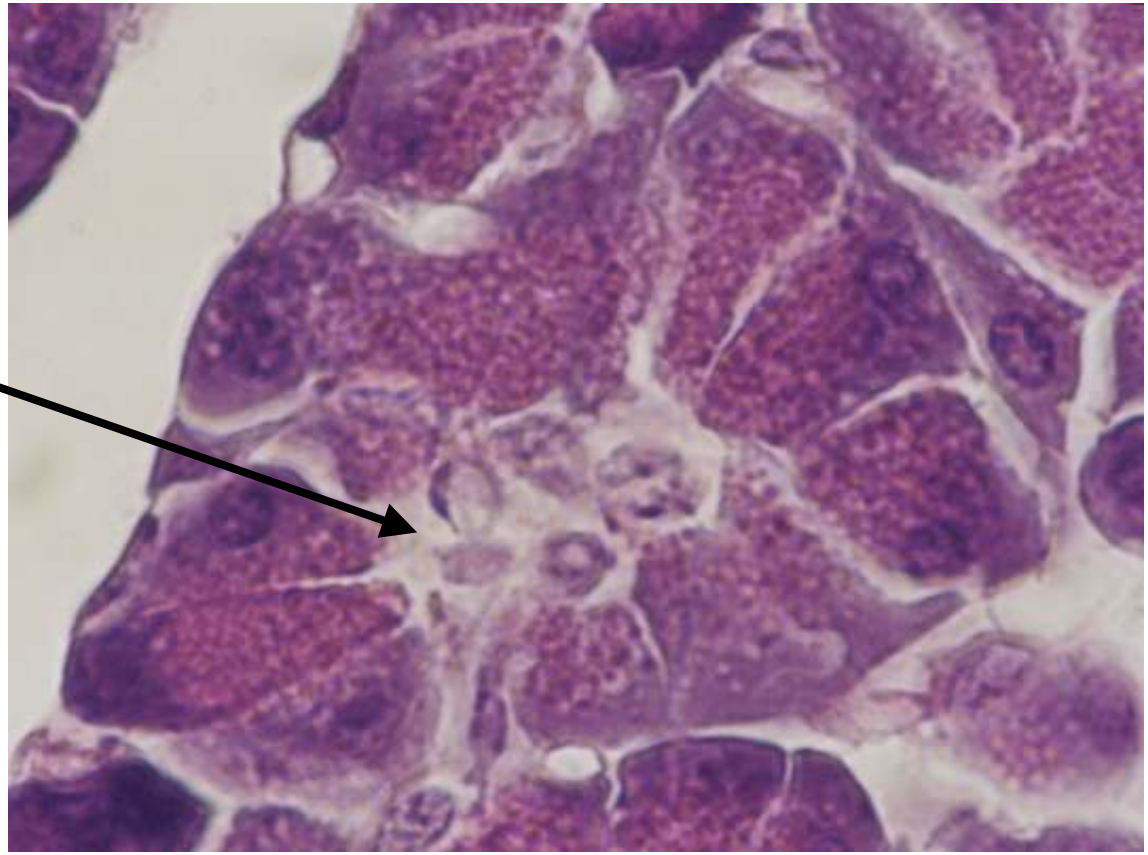

Endokriner Pankreas 100fach Ratte HE

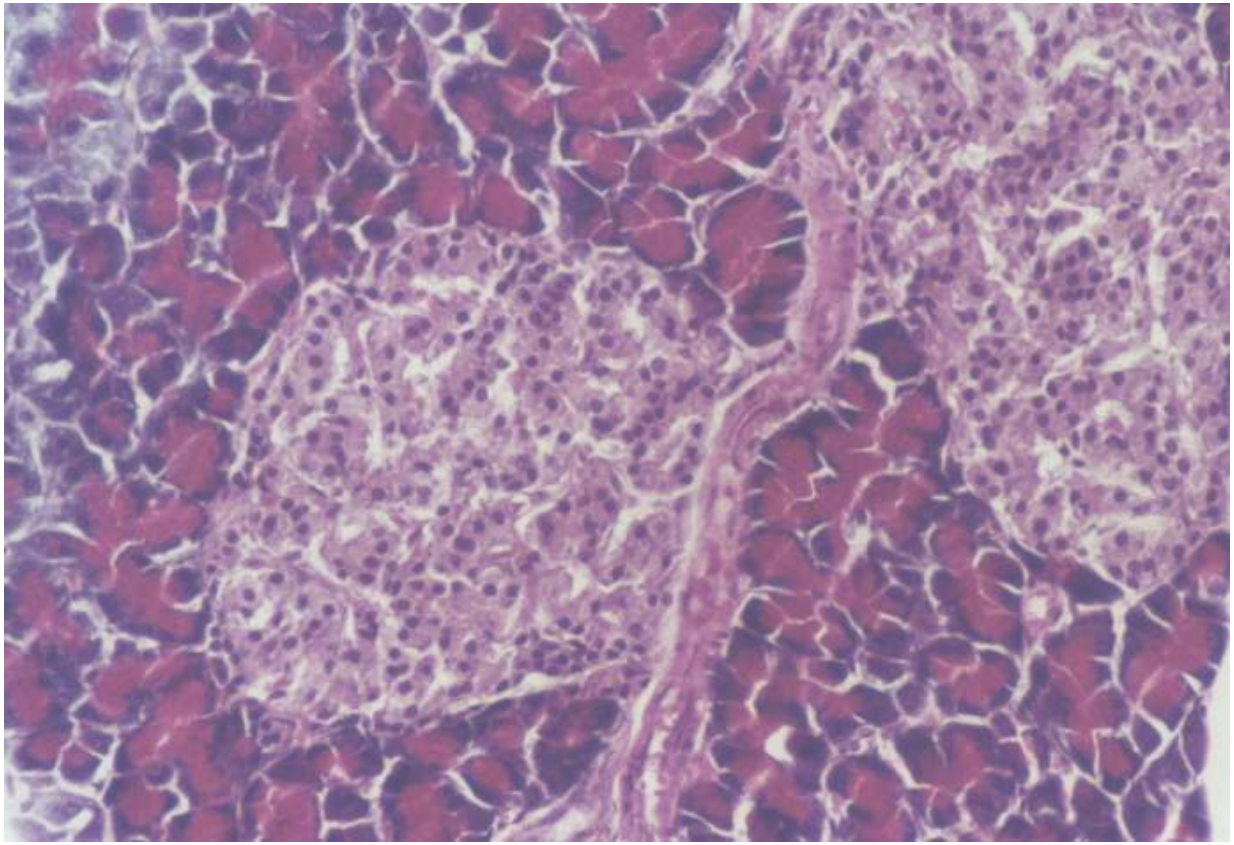

2 Langerhans Inseln eingebettet in den exokrinen Teil des Pankreas. Eine Arteriole verbindet die Inseln.

Zusammenfassung zum endokrinen und exokrinen Pankreas

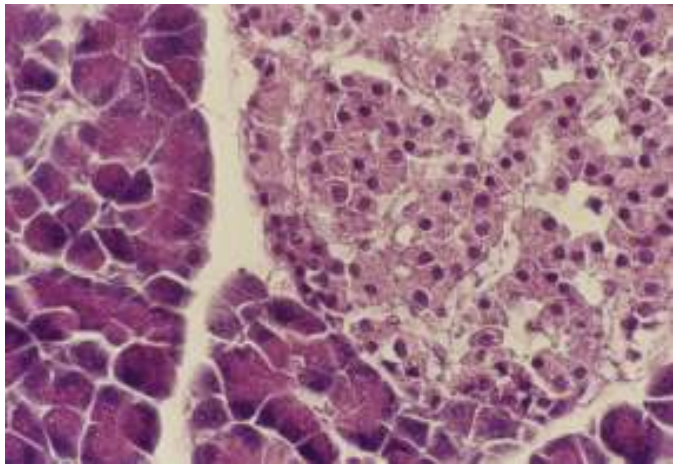

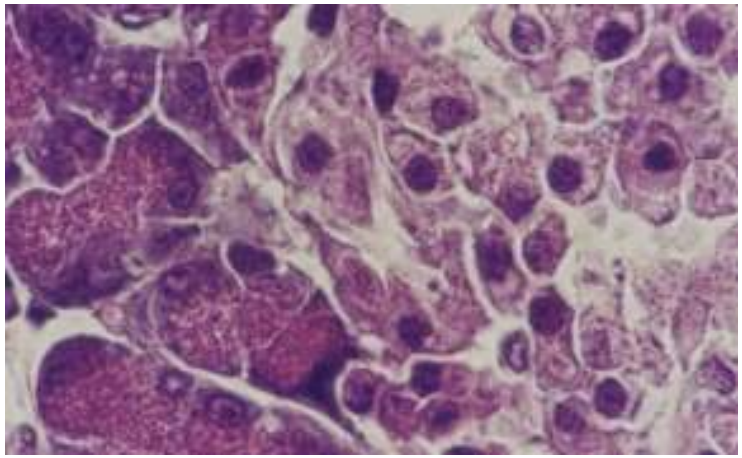

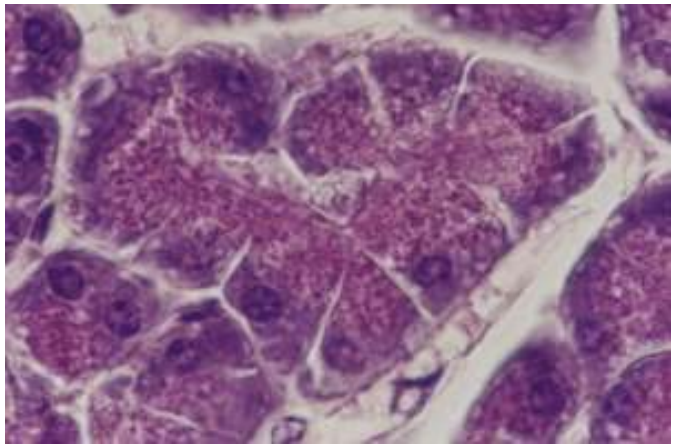

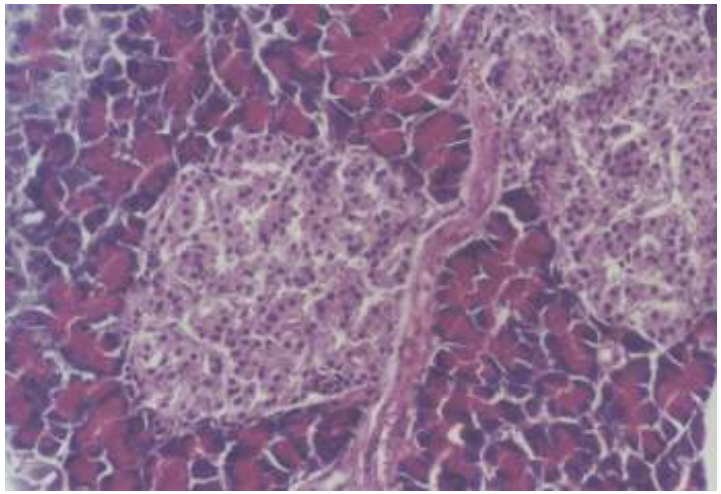

Ausführungsgang 100fach HE

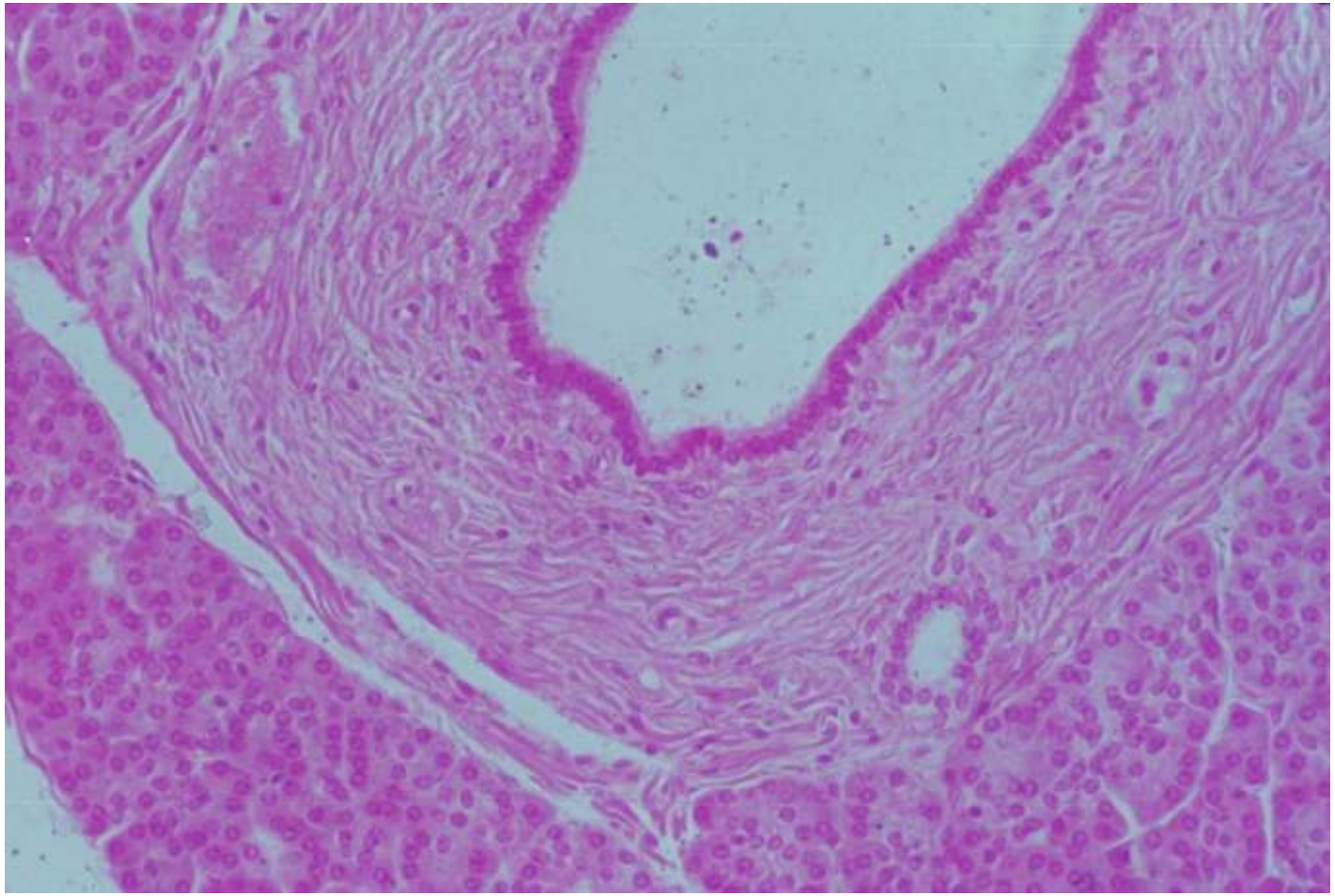

Bau der Leber

Beim Studium des Baus dieses Organs ist die Besonderheit der doppelten Blutversorgung der Leber von zentraler Bedeutung. Außer der Versorgung durch die Arteria hepatica erhält die Leber über die Vena portae das nährstoffreiche Blut aus dem Dünndarm.
Makroskopisch können die im Durchmesser etwa 1,5mm messenden Felder des Leberparenchyms beobachtet werden. Sie entstehen durch Bindegewebe, dass die Gefäße und Gallenwege umgibt und besonders bei der Leber vom Schwein und Rind gut sichtbar sind.
Mikroskopisch erscheinen diese polygonalen Felder in der Form eines Läppchens. Dort wo die Kanten benachbarter Läppchen zusammentreffen sind oft dreieckige Areale zu beobachten. Sie werden als Periportalfelder oder Glissonsche Trias bezeichnet. Zu einem Trias gehören: ein Ast der Arteria interlobularis, ein Ast der Vena portae und ein Ductus biliferi.

Bau des Dickdarms

Aufgabe des etwa 1,2 bis 1,4 Meter langen Dickdarms ist es, den Verdauungsbrei durch Wasserentzug weiter einzudicken, die Gleitfähigkeit des Darminhaltes durch Schleimproduktion sicherzustellen und Mineralstoffe auszuscheiden.

Der Dickdarm gliedert sich in folgende anatomische Abschnitte :

- Caecum (Blinddarm)
- Colon (Grimmdarm)
- Rectum (Mastdarm)

und unterscheidet sich äußerlich vom Dünndarm durch :

- Taeniae coli (durchlaufende Längsstreifen, entstanden durch Bündelung der Längsmuskulatur der Darmwand)
- Haustra coli (Vorbuchtungen der zwischen den Taenien verbleibenden dünnen Darmwand)
- Appendices epiploicae (kleine von Serosa überzogene Fettläppchen).

Die einzelnen Abschnitte des Dickdarms zeigen einen einheitlichen Aufbau. Die Mucosa bildet nur noch Krypten aus. Diese werden ausgekleidet von Saumzellen und Becherzellen. Durch Kontraktion des Stratum circulare entstehen temporäre halbmondförmige Falten, die mit der Peristaltik über die Darmoberfläche wandern.

Bau des Dünndarms

Die resorptive Leistung dieses etwa 6 Meter langen Organs ist direkt verbenden mit der Oberflächengestaltung. Dem Bau liegt das Prinzip der Oberflächenvergrößerung zugrunde und beinhaltet folgende Strukturelemente:

- Falten
- Zotten (etwa 10 Millionen im gesamten Dünndarm, 50/mm2)
- Mikrovilli

Im Dünndarm wird der Verdauungsbrei (Chymus) mit dem Darmsaft, quantitativ betrachtet die Sekrete aus Leber und Bauchspeicheldrüse, durchmischt und von proximal nach distal an den Mucosazellen vorbeigeführt. Die Schleimhautzellen erfüllen dabei zwei wichtige und gewissermaßen entgegen gesetzte Funktionen 1. Resorptionsfunktion 2.Sekretbildungsfunktion

Für die Resorption sind die etwa 1 mm langen Zotten (Villi intestinalis) verantwortlich. Diese fingerartigen Gebilde tragen ein einschichtiges prismatisches Epithel, das an seiner Oberfläche einen Saum aus Mirkovilli trägt und zu der Bezeichnung „Saumepithel“ geführt hat. Die an die Mikrovilli gebundenen Enzyme ermöglichen die Resorption von Kohlehydraten und Aminosäuren über den Blutweg und von Lipiden über den Lymphweg.

Magen

Am Magenmund (Cardia) geht die Speiseröhre, rechts neben der höchst gelegenen Stelle, in den Magen über. Deshalb kommt es zur Entstehung einer links von der Einmündung liegenden Kuppel (Fundus) und zwei unterschiedlich stark gekrümmten Rändern (Curvatura major et minor). Der weite obere Teil verjüngt sich in Richtung Pylorus konisch. Die Mucosa zeigt an ihrer Oberfläche eine typische Felderung (Area gastricae). In den Feldern befinden sich Magengrübchen (Foveolae gastricae), an deren Grund die Magendrüsen einmünden. Geformt werden diese Strukturen von einem einschichtigen hochprismatischen Epithel.

Drüsen der Mucosa (Magendrüsen)

Die kräftige Lamina propria wird fast vollständig von diesen tubulären Drüsen eingenommen. Entsprechend den anatomischen Verhältnissen werden die Magendrüsen in Korpus- Fundus- Cardia- und Pylorusdrüsen unterschieden.

Glandulae gastricae

Bedingt durch die gemeinsame Morphologie werden Korpus- und Fundusdrüsen als Glandulae gastricae bezeichnet. Es handelt sich um tubuläre Drüsen, die aus Neben- Beleg- und Hauptzellen aufgebaut sind.

Aufgabe der Nebenzellen : Schleimbildung und Regeneration für alle 3 Drüsenzelltypen

Aufgabe der Belegzellen : Bildung von Chloridionen und Wasserstoffionen , Synthese des „Intrinsic faktor“ für Vitamin B12-Resorption im Ileum

Aufgabe der Hauptzellen : Bildung von Pepsinogen für Eiweißabbau